

UNIVERSITE PAUL SABATIER - TOULOUSE III

**Luxation sterno-claviculaire et fracture-
décollement épiphysaire médial de la
clavicule à déplacement postérieur du jeune
sportif.**

A propos de 30 cas à 60 mois de recul.

Mémoire présenté le 12 septembre 2008 en vue de l'obtention du

**Diplôme d'Etudes Spécialisées de Chirurgie
Orthopédique et Traumatologique**

Docteur François-Loïc Paumier

PLAN

	Page
1. <u>Introduction</u>	3
2. <u>Matériel et Méthode</u>	5-9
a. <u>Matériel</u>	
b. <u>Méthode</u>	
3. <u>Résultats</u>	10-14
a. <u>Résultats globaux</u>	
b. <u>Complication</u>	
c. <u>Analyse statistique</u>	
4. <u>Discussion</u>	15-17
5. <u>Conclusion</u>	18
6. <u>Bibliographie</u>	19-20
7. <u>Résumé</u>	21

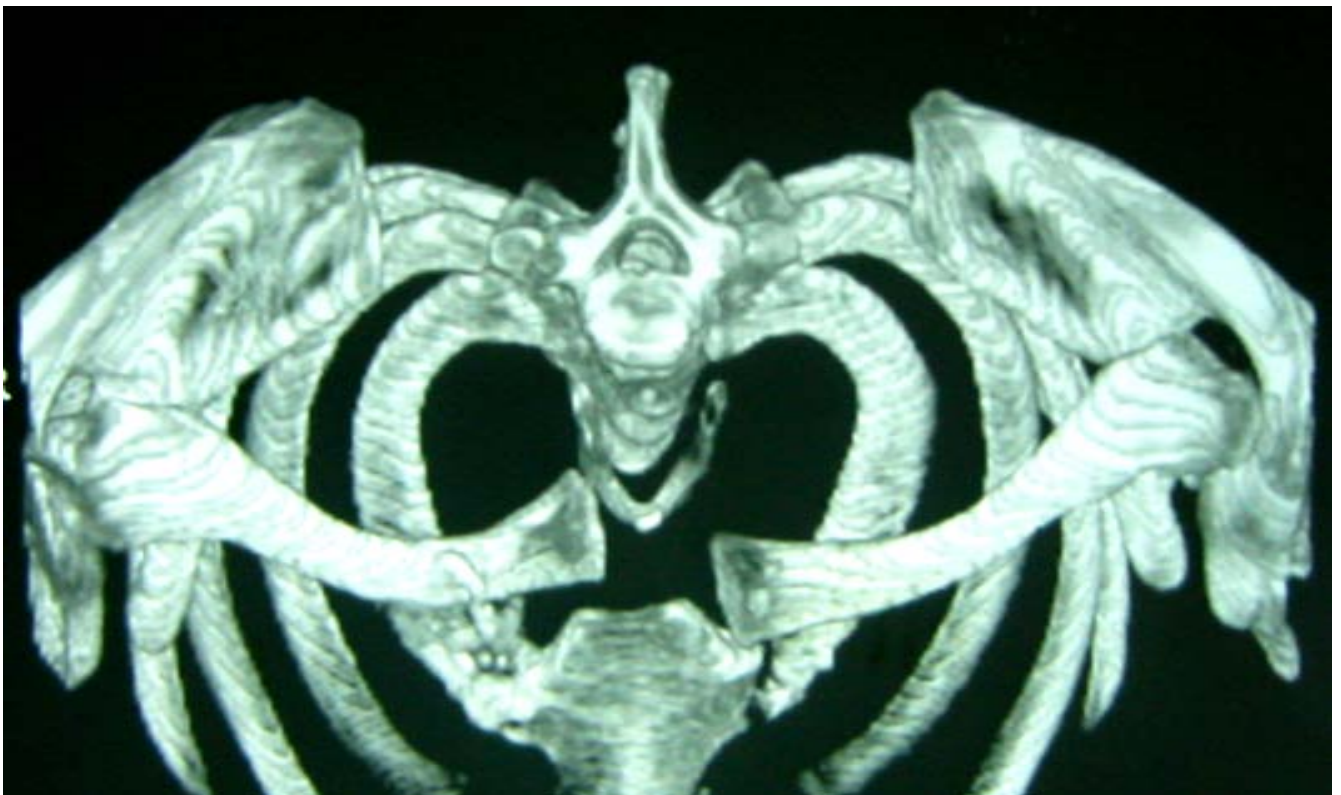
Introduction

La luxation sterno-claviculaire (LSC) postérieure constitue un accident rare mais classique dans les sports de contacts ou dans les sports associés à des chutes ¹⁻⁵. Elle est due à un traumatisme appuyé soit par un mécanisme direct avec un choc antéro-postérieur sur le bord médial de la clavicule, soit par un mécanisme indirect avec un choc à la face postéro-latérale du moignon de l'épaule, épaule en antépulsion ^{5,6}. Exceptionnellement, la luxation est atraumatique ⁷⁻⁹. Chez le sujet jeune avec persistance du cartilage de croissance à l'extrémité médiale de la clavicule, la LSC postérieure est souvent remplacée par un décollement épiphysaire (DE) ^{3,4,10}. Les attaches capsulo-ligamentaires et la physe restent solidaires du sternum tandis que l'ensemble de la clavicule se déplace en arrière du manubrium sternal ¹¹. Ces DE à déplacement postérieur apparaissent cliniquement comme des équivalents de LSC postérieure et présentent les mêmes risques évolutifs ³. L'anatomie de la région sterno-claviculaire et rétro-sternale a déjà été étudiée ¹²⁻¹⁴. Les rapports très proches de la trachée, de l'œsophage et des éléments vasculo-nerveux expliquent les fréquentes complications par compression au cours de ces traumatismes ^{1,2,5,15-18}. Le diagnostic clinique de la LSC est parfois difficile en urgence. Les radiographies en incidence de Heinig exigent une technique rigoureuse pour permettre une interprétation de qualité. Ceci est rarement le cas dans le cadre de l'urgence chez un patient algique et difficilement mobilisable. Dès la suspicion du diagnostic, la réalisation d'une tomodensitométrie (TDM) doit être systématique ^{3,5,16,19}. Elle permettra de confirmer le diagnostic et de rechercher des complications associées ^{2,3,8,16,17}. Parfois, elle permet de différencier une LSC pure d'un DE mais c'est le plus souvent une découverte chirurgicale ¹⁰.

En cas de prise en charge précoce, avant la 48^{ème} heure ⁴, une tentative de réduction par manœuvres externes éventuellement aidée par l'utilisation d'un clamp stérile mis en place en percutané ^{8,20}, en milieu chirurgical spécialisée et sous anesthésie générale peut être tentée. La réduction est alors classiquement stable ^{6,10,21}. En cas d'instabilité ou d'irréductibilité, une

réduction sanglante est nécessaire afin de prévenir les très graves complications qui peuvent survenir secondairement ^{15,18,22} ou à la suite d'un nouveau traumatisme. Cependant, une fois le risque vital écarté, on ne connaît pas le retentissement des LSC postérieures ou des DE à déplacement postérieur sur la fonction du membre supérieur chez le sujet jeune et sportif. En effet, malgré les nombreuses techniques chirurgicales publiées ^{3,23-26}, il n'existe à l'heure actuelle que peu de séries significatives ^{3,21} avec un recul suffisant.

Nous avons mené une étude rétrospective afin d'analyser les résultats cliniques à 12 mois de recul minimum chez le sujet jeune ayant présenté une LSC postérieure ou un DE à déplacement postérieur au cours d'un accident sportif afin de connaître le retentissement sur les pratiques sportives et professionnelles de ce traumatisme.



1. Matériel et Méthode

a. Matériel

Entre 1993 et 2006, 30 patients victimes d'un accident sportif à l'origine d'une luxation sterno-claviculaire postérieure ont été pris en charge dans nos Services. Il s'agissait de 26 hommes et 4 femmes d'âge moyen $21 \pm 6,2$ ans (15 – 41) au moment du traumatisme. Dans tous les cas, il s'agissait d'un accident sportif avec une très grande majorité de sport de contact. La luxation intéressait le côté dominant dans 18 cas. On retrouvait trois cas de dysphagie avec chez deux d'entre eux une dyspnée modérée. Il existait un cas de gêne au retour veineux qui se traduisait par un œdème du membre supérieur. Chez un patient vu tardivement à 120 jours du traumatisme initial (patient N°1), on retrouvait une abolition du pouls radial à 90° d'abduction sans déficit sensitif ni moteur. L'ensemble des données relatives à l'accident (sport, mécanisme, complications) est rapporté dans le tableau 1. Parmi les 30 patients pris en charge, le diagnostic a pu être fait en urgence grâce au seul examen clinique dans 22 cas et était fortement suspecté dans 3 cas. Dans 5 cas, le diagnostic n'a pas été fait que secondairement grâce à la tomodensitométrie (entre 6 et 120 jours). Des radiographies standard avec incidences de Heinig de qualité satisfaisante n'ont été réalisées que dans 6 cas. Tous les patients ont bénéficié d'une TDM thoracique sans produit de contraste et suivie de l'injection de produit de contraste dans 7 cas. Dans 5 cas, on retrouvait une compression d'un gros tronc veineux. Dans 13 cas, il s'agissait d'un décollement épiphysaire (DE) qui a été diagnostiqué soit à l'aide de la TDM soit durant l'intervention chirurgicale.

Le délai médian entre le traumatisme et le traitement était de 2 jours (0 – 127). Seize patients ont bénéficié d'une réduction chirurgicale d'emblée. Quatorze patients (10 luxations et 4 DE) ont bénéficié initialement d'une tentative de réduction par manœuvres externes sous anesthésie

générale. Il s'agissait de patients pris en charge en urgence sauf un cas vu au 15^{ème} jour. La réduction a été obtenue 7 fois. Parmi eux, un patient a présenté une récurrence précoce 8 jours plus tard (patient N° 11 qui présentait un DE) et un patient a présenté dans les suites une sub-luxation antérieure invalidante (patient N° 12). Ces deux patients ont nécessité une stabilisation chirurgicale.

Au total, 25 patients (12 luxations et 13 DE) ont bénéficié d'une intervention chirurgicale pour réduire et stabiliser l'articulation sterno-claviculaire. Sur les 12 patients opérés d'une luxation pure, 6 présentaient des lésions méniscales importantes ayant nécessité une méniscectomie, 4 ne présentaient aucune lésion et dans 2 cas, les données opératoires étaient manquantes. La réduction a été associée à la mise en place de broches de Kirchner dans 11 cas dont l'ablation a été systématique entre la 6^{ème} et la 8^{ème} semaine. Le ligament costo-claviculaire a été suturé dans 11 cas associé dans 5 cas à un cerclage costo-claviculaire au fil PDSTM résorbable. Dans 8 cas il a été réalisé une ténodèse costo-claviculaire selon la technique de Burrows à partir du muscle sous-clavier et dans un cas une ténodèse sterno-claviculaire à partir du chef sternal du muscle sterno-cléido-mastoïdien. En post-opératoire, tous les patients ont été immobilisés par Dujarrier dans 22 cas et par anneaux claviculaires dans 8 cas pendant 6 semaines. Une TDM de contrôle sans produit de contraste a été réalisée dans 18 cas, notamment chez tous les patients ayant bénéficié d'une réduction orthopédique initiale, qui a confirmé la bonne réduction de la luxation.

	Age	Sex	Coté dominant	Coté du trauma	Sport	Mecanisme	Symptomes	Delai accident-diagnostique (jours)	Décollement ou luxation
1	36	H	D	D	rugby	direct	Douleur, syndrome du défilé	120	Dislocation
2	17	H	D	D	rugby	indirect	douleur	0	Dislocation
3	15	H	G	D	rugby	direct	douleur	9	MCE
4	41	H	D	D	rugby	indirect	douleur	6	Dislocation
5	26	H	D	G	ski	indirect	douleur, dyspnée, dysphagie	0	Dislocation
6	29	H	D	G	rugby	indirect	douleur	0	Dislocation
7	29	H	D	D	ski	indirect	douleur	2	Dislocation
8	15	F	D	D	équitation	indirect	douleur	0	MCE
9	18	F	D	G	rugby	indirect	douleur	0	Dislocation
10	24	H	D	D	rugby	????	douleur	1	Dislocation
11	17	F	D	D	équitation	indirect	douleur	0	MCE
12	18	F	D	D	judo	indirect	douleur	0	Dislocation
13	19	H	D	G	rugby	????	douleur	0	MCE
14	25	H	D	D	rugby	indirect	douleur	42	Dislocation
15	17	H	G	D	lutte	indirect	douleur	1	Dislocation
16	15	H	D	D	rugby	indirect	douleur	0	MCE
17	21	H	D	D	rugby	direct	douleur	0	Dislocation
18	17	H	D	G	rugby	indirect	douleur, gêne au retour veineux	2	MCE
19	20	H	D	G	rugby	direct	douleur	1	MCE
20	26	H	D	D	rugby	direct	douleur	0	Dislocation
21	18	H	G	D	rugby	indirect	douleur, dyspnée, dysphagie	0	MCE
22	20	H	D	D	rugby	????	douleur	8	Dislocation
23	23	H	D	G	rugby	indirect	douleur	15	Dislocation
24	16	H	D	G	rugby	direct	douleur	0	MCE
25	23	H	D	D	rugby	indirect	douleur	0	Dislocation
26	15	H	D	G	rugby	indirect	douleur	0	MCE
27	16	H	D	D	rugby	direct	douleur, dysphagie	0	MCE
28	17	H	D	D	rugby	indirect	douleur	0	MCE
29	20	H	D	D	rugby	direct	douleur	0	MCE
30	18	H	D	D	lutte	direct	douleur	0	Dislocation

Tableau 1- Population

MCE = Medial Clavicular Epiphysiolysis
Dislocation = Luxation

Tableau 2-Traitements

	MCE ou Dislocation	Délai trauma – tmt (jours)	Tentative de réduction orthopédique	Suture du ligament costo-claviculaire	Brochage (oui/non)	Cerclage (oui /non)	Plastie ligamentaire
1	Dislocation	127	Non	Non	Oui	Non	oui: sous-clavier
2	Dislocation	0	Oui : succès	-----	-----	-----	-----
3	MCE	4	Non	Non	Non	Non	Non
4	Dislocation	12	Non	Non	Oui	Non	oui: sous-clavier
5	Dislocation	1	oui: succès	-----	-----	-----	-----
6	Dislocation	0	oui: succès	-----	-----	-----	-----
7	Dislocation	2	Non	Non	Oui	Non	oui: sous-clavier
8	MCE	2	oui : échec	Oui	Non	cerclage PDS	Non
9	Dislocation	2	Non	Oui	Non	Non	Non
10	Dislocation	2	Oui : échec	Oui	Non	Non	Non
11	MCE	1	Oui : succès initial mais récédive	Non	Oui	Non	Non
12	Dislocation	1	Oui : succès mais instabilité antérieure	Non	Oui	Non	oui: sous-clavier
13	MCE	45	Oui : échec	Non	Oui	Non	Non
14	Dislocation	49	Non	Oui	Non	cerclage PDS	Non
15	Dislocation	1	Oui : échec	Non	Non	Non	oui: SCM
16	MCE	8	Non	Non	Non	cerclage PDS	Non
17	Dislocation	0	Non	Oui	Non	Non	Non
18	MCE	4	Non	Oui	Non	Non	Non
19	MCE	8	Non	Oui	Non	Non	Non
20	Dislocation	0	Oui : réussite	-----	-----	-----	-----
21	MCE	2	Oui : échec	Oui	Non	Non	Non
22	Dislocation	15	Oui : échec	Non	Oui	Non	oui: sous-clavier
23	Dislocation	19	Non	Oui	Non	cerclage PDS	Non
24	MCE	1	Non	Non	Oui	Non	oui: sous-clavier
25	Dislocation	0	Oui : réussite	-----	-----	-----	-----
26	MCE	5	Non	Non	Non	cerclage PDS	Non
27	MCE	2	Non	Oui	Oui	Non	Non
28	MCE	1	Oui : échec	Non	Non	Non	Non
29	MCE	1	Non	Non	Oui	Non	oui: sous-clavier
30	Dislocation	1	Non	Non	Oui	Non	oui: sous-clavier

b. Méthode

A la révision, nous avons recherché au niveau de l'articulation sterno-claviculaire, l'existence de douleur, de craquement, d'une instabilité lors des activités de la vie quotidienne ou lors des activités sportives. L'existence d'un enraidissement et d'une laxité a été recherchée. Chaque item a été coté selon une échelle de Lickert en 5 points: nulle, minime, modérée, sévère et extrême.

Nous n'avons pas essayé de mesurer les mobilités articulaires de l'articulation sterno-claviculaire. Les résultats cliniques fonctionnels ont été évalués grâce à l'échelle algofonctionnelle de l'*Oxford Shoulder Score*²⁷ (OSS), un score de Constant²⁸ subjectif, l'échelle d'incapacité fonctionnelle du *Shoulder Simple Test*²⁹ (SST), le score de *DASH*³⁰ et des indices fonctionnels globaux : *Single Assessment Numeric Evaluation (SANE)*³¹ et indice de satisfaction globale sur une échelle numérique analogique allant de 0 (pas du tout satisfait) à 10 (très satisfait).

Une étude statistique a été effectuée avec le logiciel Statview®, version 5.0. Les données numériques ont été comparées grâce à un test non paramétrique non apparié de type Mann-Whitney. Une valeur de p inférieure à 0,05 a été considérée comme significative.

2. Résultats

a. Résultats globaux

A la révision, on notait 1 patient décédé au cours d'un accident de la route en 2 roues (patient N°22), un patient était emprisonné et indisponible pour la révision et 2 patients étaient perdus de vue. Vingt-six patients ont pu être examinés avec un recul moyen de 59,9 mois (14 – 128).

Cinq patients présentaient des douleurs (3 minimes et 2 modérées) lors de leurs activités sportives habituelles. L'*Oxford Shoulder Score* moyen était de $12,9 \pm 1,9$ (12 – 21). Huit patients se plaignaient de craquement (6 minimes, 1 modéré et 1 sévère). Quatre patients se plaignaient d'un enraidissement minime. Un seul patient (patient N°12 ayant présenté une sub-luxation antérieure récidivante opérée) ressentait une instabilité lors des activités sportives. Les résultats cliniques fonctionnels étaient excellents. Ils sont rapportés dans le tableau 3.

Sur les 25 patients revus, 18 patients ont pu reprendre leur activité sportive habituelle et au même niveau. Trois patients (N°2, N°21 et N°25) ont abandonné le rugby au profit d'un sport présentant moins de risque de contact. Trois patients (N°7, N°8 et N°14) ont changé d'activité et exercent des activités sportives de raquette (badminton et pelote) utilisant leur membre dominant qui avait été traumatisé. Un patient n'exerce plus d'activité sportive par manque de temps libre. Aucune récurrence de la luxation n'a été notée au cours des activités sportives des différents patients. Les activités professionnelles des patients à la révision sont rapportées dans le Tableau 3.

	Recul en mois	STT	DASH	OSS	Constant subjectif	SANE	Satisfaction	Profession	Sport
1	77	12	31	12	35	99	9	enseignant	rugby
2	128	12	31	12	35	95	9	technico-commercial	foot en salle
3	111	11	33	12	30	75	9	peintre	rugby
4	43	12	30	12	35	100	10	chauffeur livreur	rugby
5	PDV	----	wwww	----	----	----	----	www	wwww
6	65	12	31	13	35	95	10	enseignant	rugby
7	22	12	31	12	35	98	10	concessionnaire	badminton, moto-cross
8	17	12	30	12	35	100	8	Lycéen	badminton
9	34	12	33	12	34,5	98	7	employée supermarché	rugby
10	PDV (prison)	----	wwww	----	----	----	----	www	wwww
11	86	12	30	12	35	90	8	responsable espace jeune	Snow-board
12	63	11	42	15	25	75	3	magasin de sport	judo
13	40	12	31	12	35	95	9	contrôleur de transport	rugby
14	75	12	30	12	35	95	8	technicien aéronautique	pelotte
15	14	12	32	15	28	85	7,5	étudiant	taikundo
16	65	12	30	12	35	100	10	étudiant	rugby
17	63	10	49	21	23,5	80	7,5	préparateur physique (rugby)	rugby
18	93	12	30	12	35	100	10	conseiller financier	pas de sport
19	69	12	35	15	30	85	8	boulangier	rugby
20	66	12	30	12	35	100	10	policier	rugby
21	116	11	33	14	32	98	7,5	agent d'assurance	golf
22	PDV (DCD)	----	wwww	----	----	----	----	www	wwww
23	PDV	----	wwww	----	----	----	----	www	wwww
24	18	12	30	12	35	100	10	étudiant	rugby
25	89	12	30	12	35	100	10	pharmacien	vélo
26	50	12	31	12	35	98	9	apprentissage	rugby
27	18	11	30	13	31	98	9,5	Lycéen	rugby
28	92	12	30	12	35	100	10	intermittent spectacle	rugby
29	28	12	34	13	29,5	99	9	étudiant	rugby
30	14	12	30	14	35	100	7,5	étudiant	lutte
Mean ± SD (min-max)	59,9 ± 33 (14 – 128)	11,8 ± 0,5 (10 – 12)	32,2 ± 4,3 (30 – 49)	12,9 ± 1,9 (12 – 21)	33 ± 3,4 (23,5 – 35)	94,5 ± 7,9 (75 – 100)	8,7 ± 1,5 (3 – 10)		

Tableau 3- Résultats globaux

b. Analyse statistique

Malgré une différence d'âge très significative entre les patients ayant présenté une LSC postérieure pure et ceux ayant présenté un DE à déplacement postérieur ($24,2 \pm 6,7$ (17 – 41) versus $16,9 \pm 1,9$ (15 – 20), $p=0,0002$), nous n'avons retrouvé aucune différence significative en terme de résultats cliniques (tableau 4).

Parmi les 21 patients opérés d'une LSC postérieure et revus cliniquement (le patient N° 12, opéré d'une instabilité antérieure, a été exclu de cette analyse), 14 patients ont bénéficié d'un geste de stabilisation par cerclage costo-claviculaire, ténodèse costo-claviculaire ou sterno-claviculaire ou brochage et 7 n'ont bénéficié d'aucun geste associé. Les scores fonctionnels moyens *STT* et *DASH* étaient significativement meilleurs et le score de Constant subjectif étant meilleur et proche de la significativité (tableau 5) en cas de geste de stabilisation associé.

c. Complication

Aucune complication per-opératoire ou post-opératoire liée au matériel (migration ou rupture de broches) n'a été notée. Un patient, qui avait bénéficié d'une réduction chirurgicale associée à une suture du ligament costo-claviculaire sans geste de stabilisation associé, a présenté une récurrence précoce de sa luxation sans notion de traumatisme. La reprise chirurgicale à J60 a consisté en une réduction associée à une ténodèse costo-claviculaire selon la technique de Burrows protégée par un brochage sterno-claviculaire pendant 6 semaines. Les suites opératoires ont été simples et sans récurrence.

Tableau 4 - Comparaison des résultats cliniques entre les luxations sterno-claviculaires et les décollements épiphysaires médiaux de la clavicule à déplacement postérieur *

	Dislocation	MCE	p
Nombre	12	13	
Age	24,2 ± 6,7 (17 – 41)	16,9 ± 1,9 (15 – 20)	0,0002
STT	11,8 ± 0,6 (10 – 12)	11,8 ± 0,4 (11 – 12)	0,71
DASH score	33,1 ± 5,8 (30 – 49)	31,3 ± 1,8 (30 – 35)	0,59
OSS	13,4 ± 2,6 (12 – 21)	12,6 ± 1 (12 – 15)	0,51
Constant subjectif	32,8 ± 4,2 (23,5 35)	33,3 ± 2,3 (29,5 – 35)	0,93
SANE	93,8 ± 8,4 (75 – 100)	95,2 ± 7,6 (75 – 100)	0,59
Satisfaction	8,3 ± 2 (3 – 10)	9 ± 0,9 (7,5 – 10)	0,48

* les données numériques sont données en fonction de la moyenne ± déviation standard (minimum – maximum)

Abbreviations:

MCE = Medial Clavicular Epiphysiolysis,
 STT = Simple Shoulder Test,
 DASH = Disabilities of the Arm, Shoulder and Hand score,
 OSS = Oxford Shoulder Score,
 SANE = Single Assessment Numeric Evaluation

Tableau 5 - Comparaison des résultats cliniques entre les patients ayant bénéficié d'une réduction seule de la luxation sterno-claviculaire sans geste de stabilisation associé et ceux ayant bénéficié d'un geste à type de cerclage costo-claviculaire, ligamentoplastie ou brochage et après réduction

	Gestes associés (cerclage costo-claviculaire, ligamentoplastie ou brochage)	Réduction seule sans geste de stabilisation	p
Nombre	14	7	
STT	11,9 ± 0,3 (11 – 12)	11,4 ± 0,8 (10 – 12)	0,049
DASH	30,7 ± 1,1 (30 – 34)	34,7 ± 6,5 (30 – 49)	0,04
OSS	12,5 ± 0,9 (12 – 15)	14 ± 3,3 (12 – 21)	0,33
Constant subjectif	33,8 ± 2,4 (28 – 35)	31,4 ± 4,1 (23,5 – 35)	0,07
SANE	96,9 ± 4,4 (85 – 100)	90,9 ± 10,6 (75 – 100)	0,27
Satisfaction	8,9 ± 0,9 (7,5 – 10)	8,4 ± 1,2 (7 – 10)	0,34

* les données numériques sont données en fonction de la moyenne ± déviation standard (minimum – maximum)

Abbreviations:

MCE = Medial Clavicular Epiphysiolysis,

STT = Simple Shoulder Test,

DASH = Disabilities of the Arm, Shoulder and Hand score,

OSS = Oxford Shoulder Score,

SANE = Single Assessment Numeric Evaluation

3. Discussion

Notre étude est actuellement la série publiée présentant l'effectif le plus important. Elle ne concerne que des sujets jeunes, sportifs, en activité au moment du traumatisme et à la révision sauf pour l'un d'entre eux. Nous avons inclus dans cette série les LSC et les DE car, à l'exception du petit enfant, chez qui le traitement orthopédique doit être privilégié, la prise en charge de l'adolescent ou de l'adulte jeune présentant un DE est pour nous identique à celle de l'adulte présentant une LSC^{4,5,21}. Les résultats cliniques obtenus pour ces deux populations étant identiques.

Comme d'autres auteurs^{16,21}, nous avons pu obtenir des résultats cliniques excellents après traitement orthopédique exclusif. Cependant, le taux d'échec est élevé^{4,5,7,10} et cette manœuvre, parfois agressive, nécessite une traction très importante sur le membre en rétropulsion⁶. Des lésions nerveuses, si elles n'ont pas été décrites, ne sont pas à exclure. Une récurrence de la luxation peut se produire⁷ et comme cela a été pour un de nos patients, il peut apparaître une instabilité antérieure après réduction²⁰. Dans tous les cas, une TDM de contrôle est indispensable pour confirmer la qualité de la réduction^{3,4,8,16}. Les lésions du disque articulaire sont très fréquentes après traumatisme de l'articulation sterno-claviculaire^{32,33} (6 cas sur 10 dans notre série) et sont fréquemment retrouvées chez les sujets souffrant de l'articulation sterno-claviculaire³². Ces lésions favorisent une possible incarceration du ménisque pouvant entraîner des défauts de réduction³, une instabilité³³ ou une sub-luxation³² à l'origine de douleurs fréquentes et invalidantes mais également de phénomènes compressifs des éléments médiastinaux. Siddiqui et Turner³⁴ ont proposé l'utilisation de l'échographie en per-opératoire pour vérifier la qualité et la stabilité de la réduction mais cela nous semble difficile dans un contexte d'urgence. Une réduction à ciel ouvert nous apparaît donc préférable. De nombreuses techniques de stabilisation ont été proposées en urgence ou à distance du traumatisme^{3,23-26}. Il faut, chaque fois que cela est

possible, reconstruire le ligament costo-claviculaire qui constitue le principal stabilisateur de l'articulation sterno-claviculaire^{3,33}. La suture ou la réinsertion de ce ligament doit être protégée par un geste associé tel qu'un cerclage costo-claviculaire avec un fil très lentement résorbable. En l'absence de reconstruction du ligament costo-claviculaire, ce dernier peut être remplacé par une ténodèse costo-claviculaire au muscle sous-clavier selon la technique de Burrows²³ ou par une plastie à partir du muscle sterno-cléido-mastoïdien²⁵. D'autres ligamentoplasties existent (long palmaire, tenseur du fascia lata, gracilis...), mais elles nécessitent un second site opératoire et augmentent la morbidité de l'intervention⁹. En cas de DE, ces techniques devront être associées à la suture du périoste³. Nous avons toujours protégé notre plastie au sous-clavier par un brochage sterno-claviculaire temporaire. Des publications ont rapporté la rupture ou la migration de broches à l'origine de complications pouvant mettre en jeu le pronostic vital^{35,36}. Pour nous, le risque per-opératoire est extrêmement faible du fait de la mise en place des broches sous le contrôle de la vue. Le risque est post-opératoire et est dû à une immobilisation insuffisante des patients ou à la reprise trop précoce de la rééducation avec rupture en fatigue et/ou migration du matériel. L'immobilisation doit être stricte pendant les 3 premières semaines puis l'abduction est limitée à 90° jusqu'à l'ablation du matériel d'ostéosynthèse à la 6^{ème} semaine. Cela nécessite une information claire et précise des patients. Des auteurs^{5,24} proposent l'utilisation de plaque pour stabiliser l'articulation sterno-claviculaire. Asfazadourian et Kouvalchouk⁵ proposent par une plaque vissée antérieure qui a un effet de butée anti-recul dont l'ablation est recommandée aux alentours de la 6^{ème} semaine. Ils ont obtenu des résultats satisfaisants avec absence de récurrence de la luxation et absence de complications per-opératoires, mais leur série est très courte (4 cas) et ils ont rapporté un cas de rupture de plaque. Franck et coll.²⁴ rapportent 3 cas de LSC postérieures (dont un DE) stabilisés par plaque de type Balser dont le crochet est enfoncé dans le manubrium sternal sans vissage complémentaire ce qui autorise une certaine mobilité. Cette ostéosynthèse autorise pour les auteurs une immobilisation de courte durée par un simple coude

au corps pendant 10 jours. Ensuite, les mouvements du membre supérieur sont autorisés sans limitation. Les implants doivent être retirés au 3^{ème} mois afin de prévenir une migration du crochet. La rotation autour de l'axe de la clavicule, d'une amplitude de près de 40°, va exercer des contraintes majeures sur le matériel qui risque de rompre. Ceci ne nous semble pas compatible avec la rééducation précoce et la mobilisation libre de l'épaule. La mise en place du crochet va entraîner des lésions de l'articulation sterno-claviculaire, du disque articulaire mais également de la physe en cas de DE. Ces lésions seront encore majorées lors de la mobilisation de la plaque. Le recul faible de ces publications ne nous permettent pas de recommander cette techniques trop invasive^{5,24,37}. Il existe des risques très importants d'arthrose sterno-claviculaire à moyen ou long terme dont on connaît les conséquences négatives³⁸.

4. Conclusion

Nous privilégions ainsi une prise en charge chirurgicale conservatrice visant à reconstruire l'appareil capsulo-ligamentaire en cas de luxation de l'articulation sterno-claviculaire aigüe mais également dans les formes vus plus tardivement. Le respect des éléments anatomiques limite le risque d'arthrose. Nous avons montré que, malgré la gravité immédiate du traumatisme secondaire au déplacement postérieur de la clavicule, si une réduction satisfaisante et stable était obtenue en première intention, les résultats fonctionnels sont excellents au prix de très peu de complications. La reprise des activités sportives au même niveau est alors possible après avoir respecté un délai d'au moins 4 à 6 mois. L'ensemble des éléments capsulo-ligamentaires pourra cicatriser pour stabiliser définitivement l'articulation. La récupération d'une trophicité musculaire optimale permettra, en cas de choc, d'absorber une partie importante des contraintes. La très grande majorité des patients a pu reprendre leur activité sportive. Seul un patient a stoppé ses activités par manque de temps, 3 patients ont abandonné le rugby au profit d'un sport présentant moins de risque de contact et nous avons constaté que 3 patients exercent des sports de raquette avec leur membre dominant qui avait été traumatisé. Cela démontre la qualité de nos résultats. La reprise des activités professionnelles est également possible dans des délais plus brefs en fonction du type d'activité et de la sollicitation du membre traumatisé. Cependant, le nombre de cas étant encore faible, seule une étude prospective et multicentrique permettrait de collecter suffisamment de cas pour permettre pas de poser des conclusions définitives.

5. Bibliographie

- 1. Jougon JB, Lepront DJ, Dromer CE.** Posterior dislocation of the sternoclavicular joint leading to mediastinal compression. *Ann Thorac Surg* 1996;61-2:711-3.
- 2. Mirza AH, Alam K, Ali A.** Posterior sternoclavicular dislocation in a rugby player as a cause of silent vascular compromise: a case report. *Br J Sports Med* 2005;39-5:e28.
- 3. Waters PM, Bae DS, Kadiyala RK.** Short-term outcomes after surgical treatment of traumatic posterior sternoclavicular fracture-dislocations in children and adolescents. *J Pediatr Orthop* 2003;23-4:464-9.
- 4. Selesnick FH, Jablon M, Frank C, Post M.** Retrosternal dislocation of the clavicle. Report of four cases. *J Bone Joint Surg Am* 1984;66-2:287-91.
- 5. Asfazadourian H, Kouvalchouk JF.** [Retrosternal luxation of the clavicle. Apropos of 4 cases surgically treated using a temporary screwed anterior plate and review of the literature] (French). *Ann Chir Main Memb Super* 1997;16-2:152-69.
- 6. Buckerfield CT, Castle ME.** Acute traumatic retrosternal dislocation of the clavicle. *J Bone Joint Surg Am* 1984;66-3:379-85.
- 7. Martin SD, Altchek D, Erlanger S.** Atraumatic posterior dislocation of the sternoclavicular joint. A case report and literature review. *Clin Orthop Relat Res* 1993-292:159-64.
- 8. Kayias EH, Drosos GI, Anagnostopoulou GA.** Atraumatic retrosternal dislocation of the clavicle. *Acta Orthop Belg* 2004;70-3:273-5.
- 9. Martinez A, Rodriguez A, Gonzalez G, Herrera A, Domingo J.** Atraumatic spontaneous posterior subluxation of the sternoclavicular joint. *Arch Orthop Trauma Surg* 1999;119-5-6:344-6.
- 10. Gobet R, Meuli M, Altermatt S, Jenni V, Willi UV.** Medial clavicular epiphysiolysis in children: the so-called sterno-clavicular dislocation. *Emerg Radiol* 2004;10-5:252-5.
- 11. Lewonowski K, Bassett GS.** Complete posterior sternoclavicular epiphyseal separation. A case report and review of the literature. *Clin Orthop Relat Res* 1992-281:84-8.
- 12. Frosi G, Sulli A, Testa M, Cutolo M.** [The sterno-clavicular joint: anatomy, biomechanic, clinical features and aspects of manual therapy]. *Reumatismo* 2004;56-2:82-8.
- 13. Rajaratnam S, Kerins M, Apthorp L.** Posterior dislocation of the sternoclavicular joint: a case report and review of the clinical anatomy of the region. *Clin Anat* 2002;15-2:108-11.
- 14. Cope R, Riddervold HO, Shore JL, Siström CL.** Dislocations of the sternoclavicular joint: anatomic basis, etiologies, and radiologic diagnosis. *J Orthop Trauma* 1991;5-3:379-84.
- 15. Worman L, Leagus C.** Intrathoracic injury following retrosternal dislocation of the clavicle. *J Trauma* 1967;7:416-23.
- 16. Ono K, Inagawa H, Kiyota K, Terada T, Suzuki S, Maekawa K.** Posterior dislocation of the sternoclavicular joint with obstruction of the innominate vein: case report. *J Trauma* 1998;44-2:381-3.
- 17. Nakayama E, Tanaka T, Noguchi T, Yasuda J, Terada Y.** Tracheal stenosis caused by retrosternal dislocation of the right clavicle. *Ann Thorac Surg* 2007;83-2:685-7.
- 18. Wasylenko MJ, Busse EF.** Posterior dislocation of the clavicle causing fatal tracheoesophageal fistula. *Can J Surg* 1981;24-6:626-7.
- 19. Levinsohn EM, Bunnell WP, Yuan HA.** Computed tomography in the diagnosis of dislocations of the sternoclavicular joint. *Clin Orthop Relat Res* 1979-140:12-6.
- 20. Wettstein M, Borens O, Garofalo R, Kombot C, Chevalley F, Mouhsine E.** Anterior subluxation after reduction of a posterior traumatic sterno-clavicular dislocation: a case report and a review of the literature. *Knee Surg Sports Traumatol Arthrosc* 2004;12-5:453-6.
- 21. Leighton RK, Buhr AJ, Sinclair AM.** Posterior sternoclavicular dislocations. *Can J Surg* 1986;29-2:104-6.

22. **Jain S, Monbaliu D, Thompson JF.** Thoracic outlet syndrome caused by chronic retrosternal dislocation of the clavicle. Successful treatment by transaxillary resection of the first rib. *J Bone Joint Surg Br* 2002;84-1:116-8.
23. **Burrows H.** Tenodesis of subclavius in the treatment of recurrent dislocation of the sternoclavicular joint. *J Bone Joint Surg Br* 1951;33:240-3.
24. **Franck WM, Jannasch O, Siassi M, Hennig FF.** Balsler plate stabilization: an alternate therapy for traumatic sternoclavicular instability. *J Shoulder Elbow Surg* 2003;12-3:276-81.
25. **Booth CM, Roper BA.** Chronic dislocation of the sternoclavicular joint: an operative repair. *Clin Orthop Relat Res* 1979-140:17-20.
26. **Brinker MR, Bartz RL, Reardon PR, Reardon MJ.** A method for open reduction and internal fixation of the unstable posterior sternoclavicular joint dislocation. *J Orthop Trauma* 1997;11-5:378-81.
27. **Dawson J, Fitzpatrick R, Carr A.** Questionnaire on the perceptions of patients about shoulder surgery. *J Bone Joint Surg Br* 1996;78:593-600.
28. **Constant C, Murley A.** A clinical method of functional assessment of the shoulder. *Clin Orthop Relat Res* 1987;214:160-4.
29. **Beaton D, Richards R.** Assessing the reliability and responsiveness of 5 shoulder questionnaires. *J Shoulder Elbow Surg* 1998;7:565-72.
30. **Hudak P, Amadio P, Bombardier C.** Development of an upper extremity outcome measure: the DASH (disabilities of the arm, shoulder and hand). The Upper Extremity Collaborative Group. *Am J Ind Med* 1996;29-6:602-8.
31. **Williams G, Gangel T, Arciero R, Uhorchak J, Taylor D.** Comparison of the Single Assessment Numeric Evaluation method and two shoulder rating scales. *Am J Sports Med* 1999;27:214-21.
32. **Benitez CL, Mintz DN, Potter HG.** MR imaging of the sternoclavicular joint following trauma. *Clin Imaging* 2004;28-1:59-63.
33. **Tricoire JL, Colombier JA, Chiron P, Puget J, Utheza G.** [Posterior sternoclavicular luxation. Apropos of 6 cases]. *Rev Chir Orthop Reparatrice Appar Mot* 1990;76-1:39-44.
34. **Siddiqui AA, Turner SM.** Posterior sternoclavicular joint dislocation: the value of intra-operative ultrasound. *Injury* 2003;34-6:448-53.
35. **Smolle-Juettner FM, Hofer PH, Pinter H, Friehs G, Szyskowitz R.** Intracardiac malpositioning of a sternoclavicular fixation wire. *J Orthop Trauma* 1992;6-1:102-5.
36. **Wirth MA, Rockwood CA, Jr.** Acute and Chronic Traumatic Injuries of the Sternoclavicular Joint. *J Am Acad Orthop Surg* 1996;4-5:268-78.
37. **Franck WM, Siassi RM, Hennig FF.** Treatment of posterior epiphyseal disruption of the medial clavicle with a modified Balsler plate. *J Trauma* 2003;55-5:966-8.
38. **Arlet J, Ficat P.** Osteo-arthritis of sterno-clavicular joint. *Ann Rhum Dis* 1958;17:97 - 100.

6. Résumé

Titre : Luxations sterno-claviculaires postérieures du jeune sportif.

Introduction: Les luxations sterno-claviculaires (LSC) postérieures demeurent un traumatisme exceptionnel en pratique courante mais classique dans les sports de contact violents tels que le rugby. Le mécanisme est alors un choc direct antéro-postérieur ou indirect à la face postéro-latérale de l'épaule.

Matériel: Entre 1993 et 2007, 30 patients (26 hommes, 4 femmes) d'âge moyen 21,4 ans (15-41), ayant présenté une LSC postérieure ont été pris en charge dans nos Services. Tous les patients examinés en urgence étaient algiques et on notait trois cas de dysphagie, un cas de dyspnée et 1 cas de gêne au retour veineux. Cependant le délai accident-traitement était de 2 jours (0-120). Une tomodensitométrie a été réalisée dans tous les cas pour confirmer le diagnostic et rechercher les complications immédiates. Cinq cas de compressions vasculaires ont été notés. Une réduction orthopédique a été tentée 14 fois avec 7 succès. La réduction à ciel ouvert a été complétée par brochage (11 cas), cerclage costo-claviculaire au fil résorbable (5 cas) ou par une plastie au muscle sous-clavier (11 cas). Les critères d'évaluation cliniques ont été une échelle algofonctionnelle (*Oxford Shoulder Score, OSS*), un score de Constant subjectif, une échelle d'incapacité fonctionnelle (*Shoulder Simple Test, SST*), échelle de qualité de vie (*DASH*) et des indices globaux (*Single Assessment Numeric Evaluation, SANE*).

Résultats: Nous n'avons noté ni fracture ni migration du matériel. Un patient a présenté une récurrence précoce traitée chirurgicalement par plastie au muscle sous-clavier et brochage. Au recul moyen de 59,9 mois (14-128), un patient était décédé et trois perdus de vue, 8 patients seulement se plaignaient de douleur rares, 4 d'un enraidissement minime et un de douleurs plus régulières avec des craquements (cas récidivé). Les résultats fonctionnels étaient satisfaisants : OSS=12,9/60 (12-21), Constant subjectif=33 (23,5-35), SST=11,8/12 (10-12), DASH=32,2/100 (30-49) et SANE=94,5% (75-100).

Discussion / Conclusion: Les LSC postérieures présentent une gravité immédiate du fait de la compression possible des éléments médiastinaux. Un examen clinique rigoureux complété par une TDM sont indispensables en urgence. En cas de prise en charge précoce, une tentative de réduction par manœuvres externes doit être tentée car elle est classiquement stable. En cas d'instabilité ou d'irréductibilité, une réduction sanglante est indispensable complétée si nécessaire par un geste de stabilisation. Les résultats fonctionnels sont excellents et la reprise des activités sportive au même niveau est alors possible.