

# **CLOSTRIDIUM ET INFECTIONS OSSEUSES POST-TRAUMATIQUES:**

**A PROPOS DE 9 CAS TRAITES AU CHU PURPAN DE  
TOULOUSE.**

Mémoire présenté en vue de l'obtention du diplôme d'étude  
spécialisée complémentaire en chirurgie orthopédique et  
traumatologique.

Dr Alexandre MOINE

Pôle institut locomoteur

CHU Toulouse Purpan

# Table des matières

<b><u>Introduction</u></b>	<b>3</b>
<b><u>Matériel et Méthodes</u></b>	<b>4</b>
1- Collectif patient	4
2- Collectif bactériologique	5
<b><u>Résultats</u></b>	<b>7</b>
1- Groupe 1 de Lutz	8
2- Groupe 2 de Lutz	13
3- Groupe 3 de Lutz	14
<b><u>Discussion</u></b>	<b>16</b>
1- Place du Clostridium dans les infections ostéo-articulaires	16
a. <i>Sensibilité aux antibiotiques</i>	16
b. <i>Mode de contamination</i>	18
c. <i>Diagnostic bactériologique</i>	20
2- Prise en charge thérapeutique	21
a. <i>Geste opératoire</i>	21
b. <i>Antibiothérapie</i>	21
c. <i>Oxygénothérapie</i>	22
d. <i>Revue</i>	23

**Conclusion** **24**

---

**Bibliographie** **26**

---

## **Introduction**

Le Clostridium (Clostr) est une bactérie anaérobie. Dans cette famille des Clostridium spp on distingue plusieurs types de germe : Clostr tetani, botulinium, perfringens, difficile, histolyticum...

Les bactéries anaérobies sont hypersensibles à l'oxygène et incapables de se multiplier à l'air.

Les Clostr sont pour la plupart des anaérobies sporulés bacille gram positif. Le plus connu reste le Clostr difficile dans le cadre de sa participation dans les infections abdominales (comme Clostr perfringens) et notamment à la suite de la prise d'antibiotiques. Cependant de nombreuses autres espèces de Clostr peuvent être responsables d'infections, en particulier dans le cadre des gangrènes gazeuses ou des infections osseuses.

Ces germes anaérobies sporulés sont ubiquitaires, présents dans la terre et les débris végétaux (germes telluriques) ce qui explique la fréquente présence de ceux-ci en cas de traumatismes osseux ouverts. Ainsi on peut être confronté, suite à une fracture ouverte ostéosynthésée ou non, à une infection postopératoire à Clostr. Toute effraction cutanée ou muqueuse expose à l'infection à germes anaérobies. L'infection peut rester locorégionale ou devenir bactériémique. Elle risque d'autant plus de se produire que les tissus sont ischémiques, délabrés par un traumatisme ou qu'ils contiennent un corps étranger.

Les Clostr se développent rapidement dans les tissus infectés et produisent des toxines nécrosantes, hémolysantes, responsables d'un syndrome toxique. Ils produisent aussi une grande quantité d'acides gras volatiles avec dégagement de gaz dans les tissus infectés (crépitations).

Le but de ce travail est d'évaluer la prise en charge et le devenir des patients infectés par le Clostridium. La justification de cette étude venait tant de la rareté de ce type d'infection que de la pauvreté des références bibliographiques les concernant.

## **Matériel et Méthodes**

Il s'agit d'une étude rétrospective menée entre 2007 et 2010 dans le service d'orthopédie-traumatologie de l'hôpital Purpan de Toulouse. Nous avons colligé, en association avec le laboratoire de bactériologie de l'hôpital Purpan, tous les patients pour lesquels au moins un prélèvement bactériologique, réalisé au cours d'un acte de chirurgie orthopédique ou traumatologique, était positif à Clostr.

### *1- Collectif patient.*

Neuf patients ont ainsi pu être identifiés : Cinq hommes et quatre femmes d'âge moyen respectif de 51 ans (extrêmes 29-76) et 66 ans (extrêmes 18-90). Cinq patients présentaient des facteurs de risque reconnus d'infection : obésité avec BMI supérieur à 30 (patients 1 et 3), artériopathie globale et diabète (patient 2), tabagisme actif supérieur à 10 paquets années (patient 4), dysthyroïdie (patient 9). Trois patients présentaient un antécédent chirurgical susceptible de favoriser une infection ultérieure : un cas d'ostéite putride de l'hallux avec ostéite sous-jacente ayant nécessité une amputation (patient 2), un cas de chirurgie prothétique totale du genou (patient 3), un cas de fracture ouverte du membre inférieur avec notion d'infection secondaire (patient 5).

Nous avons pu noter le type du traumatisme subi par chacun des patients : un cas d'accident de la voie publique à moto (patient 1), une fracture de cheville (patient 2), deux cas de chute par maladresse (patients 3 et 9), deux accidents agricoles avec traumatisme direct du membre par une machine agricole avec contamination tellurique directe (patients 4 et 8), une chute de parapente avec traumatisme direct des deux membres inférieurs (patient 5), un cas d'accident de la voie publique en voiture (patient 7), un cas de chirurgie orthopédique pour résection d'une lésion tumorale bénigne du tibia (patient 6).

L'intervention chirurgicale, nécessitée par le traumatisme, concernait à chaque fois le membre pelvien : trois traumatismes du genou (patients 1, 3 et 4), deux traumatismes de cheville (patients 2 et 9), deux traumatismes du tibia (patients 5 et 6), deux cas de traumatismes du fémur (patients 7 et 8). Parmi le collectif, deux ont présenté un traumatisme fermé (patients 3 et 9), un a souffert d'une plaie cutanée suite à un conflit sous plâtre (patient 2), un a bénéficié d'une intervention chirurgicale pour exérèse d'une lésion tumorale (patient 6), cinq patients ont présenté un traumatisme ouvert (patient 1, 4, 5, 7 et 8). Les ouvertures cutanées post-traumatiques ont été classées selon la classification de Cauchoix, nous avons pu ainsi recenser parmi le cinq patients concernés : deux fractures ouvertes Cauchoix 2 (patients 7 et 8) et trois fractures ouvertes Cauchoix 3 (patients 1, 4 et 5). Les actes opératoires étaient : une ponction de genou sur PTG (patient 3), une exérèse de lésion tumorale osseuse bénigne (patient 6), une réduction ostéosynthèse simple à foyer ouvert avec mise en place d'une plaque malléolaire externe et de deux vis malléolaires internes (patient 9), un cas de lavage parage sans mise en place de matériel (patient 1), un cas de lavage parage initial secondairement transformé en amputation de jambe lors de l'intervention suite à un choc septique peropératoire (patient 2), deux lavage parage avec mise en place d'une ostéosynthèse par fixateur externe (patient 5 et 8), un lavage parage avec ostéosynthèse a minima de la fracture par vis et fixateur externe (patient 4), un parage lavage puis mise en place d'une traction avec ostéosynthèse secondaire par plaque vissée à 3 semaines (patient 7).

Lors de ces actes opératoires six patients ont bénéficié d'une antibiothérapie préemptive, le plus souvent sous la forme d'Augmentin 1g fois 3 par jour (patient 1, 3 et 5), ou par l'association Augmentin 1g fois 3 par jour et Gentiline 3mg/kilogrammes/jour (patient 4 et 7) ou Céphazoline 2g seul (patient 9).

## *2- Collectif bactériologique.*

Le Clostr a été diagnostiqué, dans les neuf cas, sur des prélèvements bactériologiques. Dans deux cas il s'agissait d'un prélèvement effectué lors de la chirurgie initiale (patient 2 et 3), dans un cas il s'agissait d'un prélèvement non chirurgical sur écoulement au

niveau des fiches du fixateur externe (patient 5), dans les autres cas le prélèvement fut effectué au bloc opératoire lors d'une chirurgie de reprise pour mauvaise évolution clinique (fièvre, frissons, signes inflammatoires locaux, mauvaise évolution cicatricielle). Grâce au prélèvement bactériologique nous avons pu connaître l'antibiogramme du Clostr découvert. Le nombre moyen de prélèvements effectués durant l'opération mettant en évidence le Clostr est de 4,3 (extrêmes 2-9), et dont 3,1 en moyenne positif à Clostr (extrêmes 1-6). Tous les prélèvements ont été acheminé rapidement au laboratoire de bactériologie pour être mis ensemencé sur 3 types de milieux incubé sous CO<sub>2</sub> : un milieu *colombia sang mouton* (COS), un milieu PVX dit *chocolat*, un bouillon au *thioglycollate* et un quatrième milieu de culture en anaérobiose appelé *COS anaérobiose* (Biomérieux, France). La totalité des prélèvements a été gardé en culture pendant au minimum 15 jours.

Chacune des infections osseuses post-traumatiques à Clostr étudiées, a bénéficié d'une antibiothérapie d'abord probabiliste puis secondairement adaptée à l'antibiogramme.

Dans le suivi du patient nous avons colligé le délai de l'antibiothérapie, l'évolution sous traitement antibiotique spécifique, la nécessité de réintervention chirurgicale devant une mauvaise évolution, l'existence d'un nouveau réisolement du Clostr et son délai par rapport au prélèvement initial, et l'évolution finale.

## **Résultats**

Le Clostr a été mis en évidence chez les neuf patients du collectif. Pour six d'entre eux le germe a été diagnostiqué dès le premier prélèvement (patients 2, 3, 4, 6, 8 et 9), pour les trois autres le Clostr a été retrouvé sur un prélèvement ultérieur effectué pour cause de récurrence infectieuse locale. Dans deux cas le Clostr était isolé (patients 3 et 5), dans les sept autres il était associé à une ou plusieurs autres bactéries :

- Enterobacter faecium une fois.
- Citrobacter braaki une fois.
- Achromobacter denitrificans une fois.
- Achromobacter xylosoxidans une fois.
- Escherichia Coli une fois.
- Peptococcus spp une fois.
- Streptococcus agalactiae une fois.
- Pseudomonas aeruginosa deux fois.
- Enterobacter aërogènes deux fois.
- Enterobacter cloacae deux fois.
- Corynebacterium spp une fois.
- Staphylococcus simulans une fois.
- Staphylocoque epidermidis une fois.

Dans six cas le prélèvement positif à Clostr ne retrouve qu'un type de Clostr : Clostr Septicum (patient 3), Clostr Perfringens deux fois (patients 1 et 6), Clostr Subterminale (patient 8), Clostr Sporogenes (patient 2), Clostr Histolyticum (patient 9). Dans trois cas, il est retrouvé une association de deux types de Clostr : Clostr sp et Clostr Beijerinckii (patient 4), Clostr Beijerinckii et Clostr Histolyticum (patient 5), Clostr Sporogenes et Clostr Subterminale (patient 7).

Afin de faciliter l'étude des données effectuées, nous avons utilisé la classification de Lutz pour séparer le collectif en trois groupes distincts :

- Groupe 1 : infection certaine = signes cliniques présents et au moins 2 prélèvements positifs à Clostr.



- Groupe 2 : infection probable + signes cliniques présents mais un seul prélèvement positif à Clostr.
- Groupe 3 : infection possible + pas de signes cliniques mais un ou plusieurs prélèvements positifs à Clostr.

Les signes cliniques d'infection retenus étaient la présence d'une fièvre, d'une cicatrice inflammatoire ou désunie, d'une fistule ou de douleurs importantes.

Nous avons ainsi isolé 7 patients dans le groupe 1 de Lutz (patient 1, 3, 4, 6, 7, 8 et 9), un patient (patient 5) dans le groupe 2 et un patient dans le groupe 3 (patient 2).

## **1- Groupe 1 de Lutz**

### *1-1- Patient 1.*

Le patient 1 a souffert d'un délabrement de jambe suite un AVP moto. Ce patient a bénéficié d'une antibiothérapie préemptive par Augmentin 2g. Lors de l'intervention initiale il n'y a pas eu mise en place de matériel d'ostéosynthèse et les prélèvements initiaux n'ont pas retrouvé de Clostr (prélèvements positif à *Citrobacter Brackii*, *Serratia Marcescens*, *Klebsiella Oxytoca* et *Aeromonas Hydrophila*).

Le traitement antibiotique (ATB) initial se composait de Zyvoxid 600mg fois 2/j et Ciflox 750mg fois 2/j.

Quatre jours après la chirurgie, ce patient a développé une nécrose cutanée et sous-cutanée secondaire motivant une nouvelle intervention. C'est lors de cette chirurgie qu'a été retrouvé un Clostr *Perfringes* résistant aux Lincosamides (2 prélèvements sur 5). Le traitement ATB a alors été modifié, associant : Zyvoxid 600mg fois 2/j et Izilox 400mg/j. A J18 de la mise en place de cette association, un nouveau changement d'antibiothérapie a été effectué pour : Piperacilline 4g fois 3/j et Ciflox 750 mg fois 3/j. la durée totale du traitement ATB fut de 6 semaines.

L'évolution sous traitement spécifique fut favorable avec cicatrisation progressive (pansement par VAC successif puis greffe de peau) et amélioration de la C Reactive

Protein (CRP). A 16 mois du traumatisme le patient ne présente plus aucun signe infectieux et est considéré comme apparemment guéri.

#### *1-2- Patient 7.*

Le deuxième patient de ce groupe (patient 7) est une jeune femme victime d'un AVP 4 roues, passagère ceinturée, ayant souffert d'un traumatisme des deux membres inférieurs dont l'un ouvert (fracture Cauchoux 2 du tiers distal du fémur droit). Initialement prise en charge dans un autre service hospitalier, elle a bénéficié en urgence d'un lavage parage de la fracture ouverte et mise en place de deux tractions trans-tibiale. Cette patiente nous a été transférée à 3 semaines post-traumatiques pour incompétence technique face au type de ses fractures. Nous avons donc effectué l'ostéosynthèse par plaque du fémur gauche et réalisé un nouveau lavage parage puis ostéosynthèse du fémur droit.

A J47 de la chirurgie, nous avons noté l'apparition d'un abcès sur la cicatrice du fémur droit, de douleurs et d'un syndrome infectieux biologique. Ceci a motivé une nouvelle chirurgie du avec lavage abondant. Le prélèvement effectué a permis de mettre en évidence une infection à Clostr Sporogènes et Clostr Subterminale tout deux multi sensibles. L'antibiothérapie mise en place devant ce résultat bactériologique associait : Vancomycine 1,5g/j IVSE et Rifadine 300mg fois 3/j durant 3 semaines puis relayé par l'association : Zyvoxid 600mg fois 2/j et Clindamycine 500mg fois 3/j durant 2 mois.

A la fin de ce traitement ATB, une nouvelle récurrence infectieuse est apparue : collection fluctuante, signes inflammatoires locaux, douleurs. Nous avons donc procédé à une reprise chirurgicale : lavage, ablation de la plaque, premier temps de Masquelet et mise en place d'un fixateur externe. Les prélèvements effectués ont mis en évidence la présence de Clostr Subterminale devenu résistant aux Lincosamides et au Linezolide. Un nouveau traitement ATB a également été mis en place, associant : Clamoxuly 2g fois 3/j et Rifadine 1gel fois 3/j durant 3 mois.

A 5 mois de cette dernière reprise chirurgicale (soit 10 mois post-traumatique), face à l'absence de signes infectieux locaux et généraux, nous avons effectué le deuxième temps de greffe selon Masquelet et ostéosynthèse par plaque verrouillée. A 15 mois post-traumatique la patiente est considérée comme apparemment guérie.

### *1-3- Patient 3.*

Le patient 3 était porteur d'une prothèse totale de genou droit. Le traumatisme initial correspond à un traumatisme fermé du genou par choc direct. Devant l'apparition de signes inflammatoires locaux, de douleurs et d'une fièvre nous avons été amenés à réaliser une ponction chirurgicale. Ce geste fut accompagné d'une antibiothérapie préemptive par Augmentin 1g fois 3/j.

La ponction a révélé la présence d'un Clostr Septicum multi sensible (2 prélèvements sur 2). Nous avons alors traité ce patient par une antibiothérapie associant initialement Ciflox 750mg fois 2/j et Invanz 1 injection/j, puis secondairement remplacée par l'association : Falgyl 500mg fois 3/j (pendant 15j), Dalacine 600mg fois 3/j et Bactrim Fort 3cps/j pour une durée totale de 3 mois d'antibiothérapie.

A 14 mois du diagnostic initial, malgré une amélioration première des signes infectieux cliniques, ce patient a souffert d'une recrudescence des signes infectieux locaux et généraux nous invitant à une nouvelle ponction de son genou : retrouve le Clostr initial. Il a donc bénéficié d'un geste chirurgical : dépose de la prothèse, lavage et mise en place d'un spacer en ciment à la Gentamycine. Sur les 10 prélèvements effectués lors de cette chirurgie, seul un fût positif à Clostr Septicum multi sensible (même germe qu'initialement). A ce geste chirurgical fût associée une nouvelle antibiothérapie associant : Clamoxyl 2g fois 4/j et Flagyl 1g fois 3/j durant 8 semaines.

A 8 mois de la dépose, un lavage du genou et un changement du spacer furent nécessaires devant la récurrence des signes infectieux. Une nouvelle antibiothérapie fût entreprise.

Actuellement les signes infectieux locaux, généraux et biologiques ont disparu ; la patiente est toujours en attente d'une reprise de PTG devant le diagnostic récent d'une leucémie aigue myéloïde.

#### *1-4- Patients 4 et 8.*

Deux patients ont souffert d'une fracture ouverte par accident agricole: un délabrement du genou (patient 4) avec fracture ouverte Cauchois 3 de l'extrémité inférieure du fémur et de l'extrémité supérieure du tibia, une fracture ouverte Cauchois 2 du fémur (patient 8). Tous deux ont bénéficié d'une antibiothérapie préemptive par Augmentin 1g fois 3/j et Gentalline 240mg /j IVL puis d'une chirurgie associant : parage, lavage et ostéosynthèse par fixateur externe.

L'évolution commune a été une surinfection du site opératoire: désunion cicatricielle, écoulement, douleurs, fièvre et augmentation des marqueurs biologiques de l'infection. Une nouvelle chirurgie fût effectuée : lavage, parage et prélèvements bactériologiques.

Pour les deux patients 4 prélèvements sur 4 sont revenus positifs à Clostr : Clostr sp et Clostr Beijerinckii (patient 4), Clostr Subterminale (patient 8). Dans les deux cas le ou les Clostr étaient associé à une flore pluri microbienne : Pseudomonas Aeruginosa deux fois, Enterobacter Aerogenes une fois, Enterobacter Cloacae une fois, Staphylococcus Epidermidis une fois. De même, dans les deux cas, était retrouvé une résistance du Clostr aux Lincosamides (sauf Clostr Beijerinckii).

Le patient 4 a bénéficié d'une antibiothérapie associant : Tazocilline 4g fois 3/j, Amiklin 1g/j IVL et Ciflox 500mg fois 2/j secondairement remplacée par Ciflox 500mg fois 3/j + Rifadine 2 gel fois 2/j + Zyvoxid 600mg fois 2/j, pour une durée totale de traitement de 6 semaines.

Le patient 8 fût traité par : Ciflox 750 mg fois 2/j pendant 6 semaines associé à Tazocilline 6g/j IVL durant 15 jours relayé par Clamoxyl 6g/j durant 1 mois.

L'évolution ultérieure de ces deux patients sous traitement spécifique n'a pas nécessité de nouvelles interventions chirurgicales, jamais le Clostr initial n'a été résolu. Il est à noter que le patient 4 a présenté une fistule rapidement résorbée par l'adaptation de l'antibiothérapie initiale, et le patient 8 a bénéficié de la mise en place d'un clou centromédullaire du fémur. A 2 ans post-traumatique le patient 4 est considéré comme guéri, de même que le patient 8 à 1 an post-traumatique.

#### *1-5- Patient 6.*

Le patient 6 n'a pas été victime d'un traumatisme ostéo-articulaire initial, mais a bénéficié d'une chirurgie pour exérèse d'une lésion tumorale bénigne de l'extrémité du tibia. L'apparition, à 1 mois postopératoire, de signes infectieux locaux (troubles cicatriciels, présence de 2 fistules productives) a motivé une reprise chirurgicale pour lavage simple. Six prélèvements bactériologiques sur 7 ont retrouvé un Clostr Perfringes résistant aux Lincosamides, associés à un Corynebacterium spp et un Staphylococcus Simulans.

Un traitement ATB a été mis en œuvre associant : Augmentin 1g fois 4/j et Clamoxyl 1g fois 4/j pendant 6 semaines.

L'évolution fût simple, marquée par la résolution rapide des lésions, des douleurs et des signes infectieux. A plus de 2 ans le patient est guéri.

#### *1-6- Patient 9.*

Le dernier patient (patient 9) a présenté une fracture luxation de cheville fermée initialement traité par une ostéosynthèse classique. A quasiment 3 mois de la chirurgie, il a souffert d'une désunion cicatricielle nécessitant une reprise chirurgicale : ablation du matériel, lavage. Les prélèvements bactériologique réalisés retrouvèrent : Clostr Histolyticum (2 prélèvements sur 2) et Enterobacter Cloacae.

L'antibiothérapie initiée, a consisté en l'association : Augmentin 1g fois 3/J et Ciflox 500mg fois 2 par jour pendant 1 semaine puis Ciflox seul durant 5 semaine (soit 6 semaines d'ATB).

L'évolution sous traitement spécifique a progressivement mené vers la cicatrisation définitive et la disparition complète et durable des signes infectieux à 2 ans post-traumatique.

## ***2- Groupe 2 de Lutz***

On ne retrouve qu'un patient dans ce groupe. Celui-ci a été victime d'un accident de parapente responsable d'une fracture fermée du quart distal du fémur gauche et d'une fracture ouverte Cauchoix 3 de jambe droite sans lésions vasculo-nerveuse associée.

Il a bénéficié d'une antibiothérapie préemptive par Augmentin 2g et a été opéré en urgence 8 heures après le traumatisme (cause transfert): lavage parage et ostéosynthèse du membre inférieur droit par vis et fixateur externe, ostéosynthèse du fémur gauche par plaque vissée. A J3 post-opératoire un écoulement au niveau des fiches a motivé un prélèvement bactériologique retrouvant une infection à Clostr Beijerinckii et Clostr Histolyticum (1 prélèvement sur 3). Les antibiogrammes respectifs retrouvaient une sensibilité complète pour le premier et une résistance isolée aux Lincosamides pour le deuxième.

Le traitement ATB initial a associé Fortum 4g/J IVSE et Tavanic 250mg fois 3/j. A J15 y a été associé Flagyl 500mg fois 3/j après nouveau prélèvements bactériologiques lors d'un lavage de jambe au bloc et retrouvant le même Clostr Beijerinckii (4 prélèvements sur 4). Au total le traitement ATB a duré 6 semaines.

Secondairement, à 8 mois du traumatisme, devant l'amendement des signes infectieux, le patient a bénéficié d'une ostéosynthèse de sa jambe droite avec mise en place d'une plaque sur le péroné et d'un clou centromédullaire du tibia. Lors de cette intervention 4 prélèvements sur 5 ont retrouvé une colonisation à Staphylococcus

Epidermidis et Staphylococcus Auréus méticilline résistant motivant une nouvelle antibiothérapie par Targocid 600mg/j, Rifadine 2cps fois 2/j (pendant 1 mois) et Minocyne 100mg fois 2/j (pendant 3 mois).

L'évolution à 11 mois de la pose du clou a été défavorable avec présence de fièvre et de fistules sur l'ancien site d'ouverture cutanée tibial. Nous avons donc procédé à l'ablation du clou, lavage et mise en place d'un clou en ciment à la Gentamycine. Les prélèvements effectués ont retrouvé un Clostr sp résistant aux Lincosamides (2 prélèvements sur 3) associé à un Staphylococcus Auréus métiR, un Staphylococcus Epidermidis, un Staphylococcus à coag nég et un Escherichia Coli. Le traitement chirurgical fut associé à un traitement ATB : Flagyl 500mg fois 3/j et Tavanic 250mg fois 2/j pendant une durée total de 3 mois.

A 35 mois post-traumatique, et 16 mois post ablation du clou, le patient est cicatrisé, ne présente aucun signe infectieux et a consolidé sa fracture ; on le considère donc comme guéri.

### ***3- Groupe 3 de Lutz***

Un seul patient sur les neuf appartient à ce groupe : le patient 2. Il s'agit d'un cas de traumatisme de cheville non opéré et traité orthopédiquement par botte plâtrée. Secondairement adressé pour lésions cutanée malléolaire externe suite à un conflit sous plâtre, sans douleurs ni signes inflammatoires ou infectieux associés.

Une prise en charge chirurgicale a été effectuée pour parage, lavage et prélèvement de cette lésion. Au cours de cette intervention, le parage progressif a mis en évidence une importante nécrose sous-cutanée et musculaire, ainsi qu'une ostéite sous-jacente. Une amputation en jambe a alors été pratiquée devant l'aspect local et la survenue d'un choc septique au cours de l'intervention. Cinq prélèvements sur 9 ont mis en évidence une infection à Clostr Sporogenes résistant aux Lincosamides. Celui-ci était associé à la présence d'un Escherichia Coli, d'un Peptococcus spp et d'un Streptococcus Aglactiae. Le traitement ATB entrepris associait : Tazocilline 4g fois 3/j et Amiklin 1g/j.

L'évolution sous traitement spécifique a été marquée par une persistance de signes infectieux évolutifs : troubles de cicatrisation du moignon et signes infectieux généraux, nécessitant une amputation en cuisse à J5 de la première intervention. Les prélèvements effectués alors, sont revenus stériles.

Par la suite nous avons assisté à la disparition de tout signes infectieux et à 14 mois postopératoire le patient 2 est considéré comme guéri.

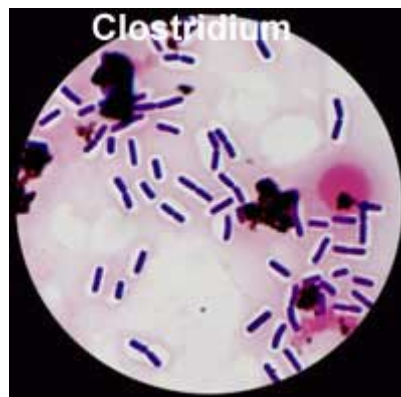
Finalement après révision de ce cas, l'aspect initialement rassurant sur le caractère non infecté de la plaie était faux, modifiant, à posteriori, son appartenance au groupe 3 de Lutz.



## **DISCUSSION**

### ***1- Place du Clostr dans les infections ostéo-articulaires.***

Le clostr est à la fois un germe commensal de diverses flores organiques (oropharyngées ou digestives) et un germe tellurique. Son introduction chez l'homme s'effectue par effraction cutanée, notamment au cours de traumatismes ouverts des membres. Il est caractérisé par sa capacité à produire de nombreux facteurs de virulence, certains étant toxicogènes. Une autre caractéristique est son fort pouvoir gazogène (crépitation au niveau des tissus lors de multiplication). Ce germe ne peut utiliser et vivre au contact de l'air en raison de sa déficience en certains transporteurs d'électrons, obligeant sa culture dans certaines conditions d'incubation.



#### *1-1- Sensibilité aux antibiotiques.*

Le Clostr se caractérise par une sensibilité spécifique aux Imidazolés et une résistance naturelle aux aminoglycosides. Dans notre étude tous les Costr prélèvements sont effectivement sensibles aux Imidazolés. Aucun n'a été testé sur les aminosides compte tenu des connaissances actuelles de ces germes.

L'antibiogramme classique testait : les pénicillines, carbapénèmes, lincosamides, glycopeptides et imidazolés. Il est à noter que parmi les différents Clostr retrouvés dans notre étude (Clostr sp une fois, Clostr perfringens deux fois, Clostr sporogenes deux fois, Clostr septicum une fois, Clostr Beijerinckii deux fois, Clostr histolyticum deux fois, Clostr subterminale deux fois) nous avons noté l'existence fréquente d'une résistance aux imidazolés (6 fois, soit 50% des Clostr testés). Aucune autre résistance aux ATB testés n'a été retrouvée : Clostr perfringens deux fois sur 2, Clostr sporogenes une fois sur 2, Clostr sp une fois sur 1, Clostr Histolyticum deux fois sur 2, Clostr subterminale une fois sur deux. Seuls Clostr septicum et Clostr Beijerinckii étaient sensibles aux lincosamides sur chaque prélèvement.

Nous avons noté, par ailleurs, une modification de l'antibiogramme : apparition d'une résistance aux lincosamides pour Clostr subterminale chez le patient 7, à 3 mois du premier prélèvement.



#### *1-2- Mode de contamination.*

Le Clostr est, le plus souvent, un germe de la flore exogène, tellurique. La colonisation de l'organisme par ce germe nécessite donc une effraction cutanée. L'infection à Clostr est donc, généralement, consécutive à un traumatisme ouvert (plaie, fracture ouverte). Dans notre série 5 patients ont été victimes d'une fracture ouverte du membre et un patient a présenté une plaie chronique sous plâtre. On retrouve donc 66% d'infection par effraction cutanée traumatique. Il s'agit donc d'une contamination post traumatique immédiate. Les trois autres patients de la série ont, quant à eux, présenté une infection à Clostr dans les suites d'un geste

chirurgical (ostéosynthèse fracture bimalléolaire fermée, chirurgie d'exérèse d'une tumeur bénigne du tibia, ponction genou sur PTG). Dans la littérature, nous retrouvons peu de séries conséquentes traitant ce sujet. Un certain nombre d'auteurs ont surtout décrit leur expérience personnelle, en exposant un cas (case report) d'infection ostéo-articulaire à Clostr. Ainsi Taylor et al, Depula et al, Wei Jang et al, Keel et al, Brook et al, Morcate et al, Raunest et al et bien d'autres équipes, exposent un cas d'infection à Clostr dans les suites d'une fracture ouverte de membre.

Il n'y a pas de facteurs favorisant d'infection à Clostr en ce qui concerne la localisation de la fracture entre membre supérieur et membre inférieur. En effet tout dépend de la localisation initiale du traumatisme et l'importance de la contamination tellurique. Dans notre série, tous les patients ont subi un traumatisme du membre inférieur. Taylor et al rapportent un cas de fracture ouverte du membre supérieur secondairement infecté par Clostr argentinense.

Pour chacune des fractures ouvertes de notre série, et comme on le retrouve dans chacun des case report de la littérature, le traitement initial a consisté en une prise en charge chirurgicale pour lavage parage et ostéosynthèse a minima. Le diagnostic d'infection secondaire à Clostridium, si le germe n'a pas été retrouvé sur les prélèvements initiaux, se fait généralement rapidement compte tenu du pouvoir pathogène naturel du Clostr : infection rapide en 1 à 3 jours. Pour la plupart des auteurs, le diagnostic d'infection secondaire à Clostr a été réalisé dans les 10 à 15 jours suivant la chirurgie initiale. Dans notre série seuls deux prélèvements effectués lors de la chirurgie initiale retrouvent le Clostr (patient 2 et 3). Pour les autres patients, la suspicion d'infection secondaire a été faite sur l'apparition de signes cliniques infectieux : douleurs, fièvre (le plus souvent peu importante), troubles cicatriciels, écoulements, nécrose cutanée. Une nouvelle chirurgie a alors été effectuée : lavage, parage et prélèvements. En moyenne ces signes cliniques sont apparus à 55 jours de la prise en charge initiale (extrême 2 jours, 210 jours).

### 1-3- *Diagnostic bactériologique.*

Le diagnostic bactériologique est facile et rapide, à partir de prélèvements de tissus, sérosités, pus au niveau de la plaie. Il ya présence de bacilles à Gram positif sporulés. La culture est aisée sur une gélose au sang en anaérobiose après 24h d'incubation à 37°.

Dans des conditions normales, la peau et les muqueuses hébergent un grand nombre de bactéries anaérobies. Celles-ci n'ont aucun pouvoir invasif, mais tout déplacement vers les tissus voisins peut entraîner une infection locale. Elles se comportent comme des bactéries opportunistes. Il en est de même pour les infections exogènes. Les Clostr telluriques pénètrent à l'occasion de blessure et se développent en profitant de circonstances favorables. Plusieurs facteurs favorisent cette pathogénéicité : la synergie bactérienne (un pus anaérobie contient en moyenne 6 à 8 micro-organismes), la déficience immunitaire, l'ischémie tissulaire (par abaissement de la pression partielle en oxygène), la sécrétion de toxines et d'enzymes (toxine alpha du Clostr perfringens), la production de gaz (favorise la dissémination de l'infection). Parmi les patients de notre série, huit sur neuf présentaient des facteurs favorisant une infection : antécédents médicaux d'immunodépression, obésité, tabagisme actif, pathologie vasculaire artérielle, importance du traumatisme et de la contusion tissulaire.

Pour tous les patients, sauf un (patient 3), de notre collectif, nous avons retrouvé une infection poly microbienne, à germes anaérobies et à germes aérobies. En moyenne 3 bactéries différentes étaient retrouvées dans les prélèvements (extrêmes : 2 – 5).

## **2- *Prise en charge thérapeutique.***

### **2-1- *Geste opératoire.***

En ce qui concerne le traitement de ces infections, tous les auteurs s'accordent à dire qu'un nouveau geste de lavage chirurgical est obligatoire. Ce que nous avons également effectué pour tous les patients de notre collectif. En cas de présence initiale de matériel d'ostéosynthèse, nous en avons à chaque fois pratiqué l'ablation, le considérant comme un facteur favorisant de fixation du germe et donc de continuité de l'infection. Pour un patient de la série (patient 3) qui présentait une infection à Clostr Septicum, nous avons tout d'abord tenté un traitement conservateur par antibiothérapie simple. L'évolution initiale était satisfaisante, malheureusement devant la recrudescence des signes infectieux locaux après l'arrêt de l'antibiothérapie, nous avons été amené à procéder à la dépose de sa prothèse. On retrouve la même attitude de la part des autres auteurs.

### **2-2- *Antibiothérapie.***

A ce traitement chirurgical secondaire, est associé un traitement antibiotique adapté en fonction de l'antibiogramme des différents germes retrouvés dans les prélèvements. En ce qui concerne le Clostr, l'antibiothérapie repose essentiellement sur les pénicillines et les imidazolés. La durée du traitement antibiotique varie entre 6 semaines et 3 mois en fonction de la gravité du traumatisme initiale, de l'importance de la contamination microbiennes et de l'évolution clinique. Dans la série du service 4 patients (patients 1, 3, 7 et 8) ont bénéficié de 3 mois de traitement ATB, et 5 patients (patients 2, 4, 5, 6 et 9) de 6 semaines d'antibiothérapie. On remarque que les patients du groupe 2 et 3 de Lutz (infection probable et infection possible) ont tous deux bénéficié de seulement 6 semaines de traitement antibiotique. Cette classification de Lutz serait-elle un facteur prédictif de facilité de guérison infectieuse ? On peut se poser une autre question concernant l'intérêt ou non d'une antibiothérapie préemptive sur le risque infectieux. Six patients de notre

série (patients 1, 3, 4, 5, 8 et 9) ont bénéficié d'une antibiothérapie préemptive par Augmentin +/- Gentamycine. Malgré cela ces 6 patients ont développé une infection secondaire. On note que parmi les patients n'ayant pas bénéficié de cette antibiothérapie, le patient 2 présentait une plaie chronique sous plâtre non vue initialement, et son intervention n'a pas nécessité la mise en place de matériel ; le patient 6 a subi initialement une intervention de résection tumorale bénigne, ne nécessitant pas non plus la pose de matériel ; le patient 7 a été opérée dans le service plus de 3 semaines après son traumatisme, lequel avait été pris en charge initialement dans un autre centre qui n'a pas institué de traitement antibiotique préemptif. On peut donc en déduire, qu'à priori tous les patients victime de fracture ouverte nécessitant la mise en place de matériel et à fort risque infectieux compte tenu de l'aspect souillé de la plaie, ont bénéficié d'une antibiothérapie préemptive laquelle n'a malheureusement pas empêché le développement d'une infection secondaire. Il reste malgré cela nécessaire, et tous les auteurs s'y accordent, de pratiquer une antibiothérapie probabiliste initiale dans les cas de fractures ouvertes souillées, laquelle sera ensuite adaptée aux résultats des prélèvements bactériologiques. Se pose alors une nouvelle question : est-il licite de pratiquer dès la première intervention, des prélèvements bactériologiques afin de cibler le plus rapidement possible l'antibiothérapie ? Parmi les patients de notre série ayant été victime d'une fracture ouverte (5 patients), deux (patients 5 et 7) ont eu des prélèvements bactériologique dès la première intervention, et donc une antibiothérapie efficace rapide. Mais dans ces 2 cas, le Clostr n'avait pas été détecté sur les premiers prélèvements, expliquant ainsi le développement secondaire d'une infection. On en déduit le risque important de diagnostic bactériologique incomplet dans le cadre de ces traumatismes osseux ouverts, et en particulier en cas de souillure tellurique majeure.

### 2-3- Oxygénothérapie.

Seul un patient de notre série a bénéficié, en association de la chirurgie et de l'antibiothérapie, d'une oxygénothérapie en caisson hyperbare (patient 2). Son évolution, malgré ce traitement associé, a été marqué par une évolution du sepsis et

la nécessité d'une reprise chirurgicale radicale par amputation en zone saine. Hansen et al, Werry et al, Raunest et al, ont, pour chacun de leur cas, utilisé le caisson hyperbar comme mesure associée. Pour eux cette oxygénothérapie s'est révélée fructueuse et nécessaire avec une bonne évolution de l'infection. Ils font parti de ces auteurs qui nous incite à utiliser le caisson dans le cadre d'infections graves post traumatiques. Lucas et al n'ont, dans leur case report, pas utiliser ce moyen thérapeutique, et ont obtenu également la guérison de leur patient.

#### *2-4- Revue.*

Finalemt, ce type de conduite thérapeutique (chirurgie pour lavage, parage, fixation externe et antibiothérapie adaptée aux prélèvements bactériologiques), révèle son efficacité. Tous les patients de notre série, sauf un (patient 3, en attente d'une repose de prothèse totale de genou compte tenu du diagnostic récent de leucémie myéloïde aigue), sont au terme du suivi considéré comme guéri. Dans la littérature, aucun cas mortel d'infection osseuse à Clostr, n'a été décrit. Pourtant le Clostr est un germe qui peut être virulent et mené à la mort en l'absence de traitement rapide et efficace (pouvoir pathogène important des toxines secrétées par certains Clostr).

## **Conclusion**

L'infection à Clostr dans le cadre de la chirurgie osseuse reste très rare par rapport à la fréquence des traumatismes osseux ouverts. Celle-ci nécessite une ouverture cutanée importante, une souillure tellurique de la plaie, et une souffrance initiale importante des parties molles. Bien que nous avons recensé trois cas d'infections osseuses à Clostr sans notion de traumatisme ouvert, ce type d'infection est quasi exclusivement consécutive à une ouverture cutanée.

L'attitude diagnostique repose sur la multiplication des prélèvements bactériologiques. Le laboratoire de bactériologie doit absolument être averti des circonstances de l'accident et de la présence d'une souillure tellurique, afin de procéder à des mises en cultures sur milieu anaérobies et les garder au moins 10 à 15 jours.

Notre série confirme les différents cas reportés dans la littérature, aussi bien sur la nature du traumatisme initial, les facteurs de risques d'infection à Clostr et l'attitude thérapeutique adaptée : traitement chirurgical initial associant lavage, parage et ostéosynthèse externe si nécessaire ; traitement antibiotique adapté aux résultats des prélèvements bactériologiques pour une durée de 6 semaines à 3 mois. En cas d'infection secondaire, la présence de matériel d'ostéosynthèse interne rend obligatoire son ablation. Il ne faut pas hésiter à répéter les débridements chirurgicaux si l'évolution n'est pas satisfaisante. Les décisions opératoires et celles concernant l'antibiothérapie sont prises de manière collégiale au sein d'une réunion de concertation pluridisciplinaire en présence du chirurgien, de l'anesthésiste référent, de l'infectiologue et du bactériologue.

Plusieurs questions reste encore sans réponse:

- Peut on utiliser la classification de Lutz afin de prédire l'efficacité et la nécessité d'un traitement antibiotique ? Et ce notamment dans le cas de patients classés dans la catégorie 3. En effet la nécessité d'une antibiothérapie est discutée dans ce type d'infection dite possible. Confère la série de Lutz qui sur les 17 patients du groupe 3, n'en a traité que 3 par ATB



après la chirurgie, et qu'il n'a été observé qu'un seul véritable échec infectieux.

- Une antibiothérapie préemptive est-elle vraiment nécessaire pour prévenir le risque infectieux à Clostr ?
- Est-il licite de pratiquer des prélèvements bactériologiques lors de la chirurgie d'urgence, quitte à avoir un premier résultat incomplet, ou doit-on attendre l'apparition de signes infectieux pour réaliser ces prélèvements et ainsi obtenir des résultats bactériologiques plus probant ?
- A quel moment utiliser l'oxygénothérapie hyperbare ? Est-elle obligatoire ou s'agit-il d'un traitement associé dans le cadre de grands délabrements de membre ? Doit-elle être entreprise en urgence ou uniquement dans le cas de mauvaise évolution après un traitement chirurgical et antibiotique bien conduit ?

## - **Bibliographie**

- 1- Wound botulism complicating internal fixation of a complex radial fracture. Taylor SM, Wolfe CR, Dixon TC, Ruch DS, Cox GM. *J Clin Microbiol.* 2010 Feb;48(2):650-3.
- 2- Treatment principles in the management of open fractures. Cross WW, Swiontkowski MF. *Indian J Orthop.* 2008 Oct;42(4):377-86.
- 3- Toxin A-producing *Clostridium difficile* as an aetiological factor of post-traumatic wound infection. Deptuła A, Kruszyńska E, Mikucka A, Gospodarek E, Olszewski K, Kruczyński J, Matewski D. *J Med Microbiol.* 2009 Jul;58(Pt 7):963-4.
- 4- Surgical Infection Society guideline: prophylactic antibiotic use in open fractures: an evidence-based guideline. Hauser CJ, Adams CA Jr, Eachempati SR; Council of the Surgical Infection Society. *Surg Infect (Larchmt).* 2006 Aug;7(4):379-405.
- 5- *Clostridium difficile* colitis following an open fracture: complications occur, even with straightforward trauma and straightforward decisions. Harrahill M. *J Emerg Nurs.* 2003 Jun;29(3):294-6.
- 6- Limb preservation after clostridial myonecrosis following internal fixation of a closed femoral fracture. Keel M, Ertel W, Trentz O. *Chirurg.* 1999 Jul;70(7):813-7
- 7- Aerobic and anaerobic microbiology of infection after trauma. Brook I, Frazier EH. *Am J Emerg Med.* 1998 Oct;16(6):585-91.
- 8- Aerobic and anaerobic microbiology of infections after trauma in children. Brook I. *J Accid Emerg Med.* 1998 May;15(3):162-7.
- 9- Post-traumatic gaseous gangrene in childhood: a case report. Morcate JJ, Saxena AK, Schleef J, Tsokas J, Willital GH. *Cir Pediatr.* 1996 Jan;9(1):42-3.
- 10- *Clostridium perfringens* infection of an anterior iliac crest bone graft donor site. A case report. Miller SD, Moed BR, Chess JL. *Clin Orthop Relat Res.* 1993 Aug;(293):265-8.
- 11- *Clostridium perfringens* infection following intramedullary nailing of an open femur shaft fracture. Raunest J, Derra E. *Aktuelle Traumatol.* 1990 Oct;20(5):254-6.
- 12- Atypical osteogenesis following multiple sequestrectomies for infected open fracture of the femur: a case. Chevalley F, Livio JJ, Blanc CH. *Rev Chir Orthop Reparatrice Appar Mot.* 1990;76(4):280-3.

- 13- Clostridial gas gangrene complicating Colles' fracture. Werry DG, Meek RN. *J Trauma*. 1986 Mar;26(3):280-3.
- 14- Wound botulism in pediatrics. Keller MA, Miller VH, Berkowitz CD, Yoshimori RN. *Am J Dis Child*. 1982 Apr;136(4):320-2.
- 15- Wound botulism complicating an open fracture. A case report and review of the literature. Hansen N, Tolo V. *J Bone Joint Surg Am*. 1979 Mar;61(2):312-4.
- 16- Gas gangrene following open injuries. Voigt J, Havemann D, Seemann K. *Hefte Unfallheilkd*. 1979;138:344-7.
- 17- Clostridial myonecrosis ('gas gangrene') during cephalosporin prophylaxis. Mohr JA, Griffiths W, Holm R, Garcia-Moral C, Flournoy DJ. *JAMA*. 1978 Feb 27;239(9):847-9.
- 18- Chronic Clostridium septicum infection of a tibial fracture: a case report. Lucas HK, Speller DC, Stephens M. *Injury*. 1976 Nov;8(2):117-9.
- 19- The role of antibiotics in the management of open fractures. Patzakis MJ, Harvey JP Jr, Ivler D. *J Bone Joint Surg Am*. 1974 Apr;56(3):532-41.
- 20- Postoperative clostridial infection. A case report. Moehring HD. *Clin Orthop Relat Res*. 1988; (228): 265-9.
- 21- Clostridium subterminale infection secondary to an open fracture. Tappe D, Valenza G, Duwe T, Koebe HG, Frosch M, Abele-Hom M. *Infection in medicine*. 2009. 26(1): 28-30.
- 22- Les bactéries anaérobies en pathologie osseuse. Desplaces N. *Med Mal Infect* 2000; 30 suppl 2: 97-101.
- 23- Surgical Infections. Clostridium septicum Bacteremia Without Gas Gangrene as a Late Consequence of a Contaminated Wound. Ian J. Woolley, Robert L. Love, Alan C. Street. *Surgical Infections*. Fall 2004, 5(3): 315-317.