

ARTHROSCOPIE DE HANCHE ET RUPTURE DU LABRUM

P. CHIRON, J.-M. LAFFOSSE

INTRODUCTION

Le labrum est sollicité à tout moment, lors de la marche, et encore plus lors d'activités sportives. Pendant la phase pendulaire du pas, il joue le rôle d'un joint d'étanchéité qui crée une dépression dans la cavité acétabulaire limitant passivement la décoaptation ; ce rôle explique que la rupture isolée du labrum est souvent observée lors des activités sportives avec coup de pied, sports de combat, football... Pendant la mise en charge du membre, il joue le rôle d'un amortisseur en assurant l'étanchéité qui permet des échanges lents de pression entre la cavité acétabulaire et la zone périphérique du col en passant par la seule zone de communication en dedans du ligament transverse de l'acétabulum ; ce rôle permet d'expliquer partiellement qu'une lésion du labrum peut être à l'origine d'une arthrose globale par micro-traumatismes répétés du cartilage hyalin... Pendant la phase motrice du pas, il joue le rôle d'un centreur et d'un répartiteur de pression par la capsule qui se vrille stabilisé tout autour de la tête fémorale ; ce rôle explique l'hypertrophie du labrum lorsqu'il existe une dysplasie de l'acétabulum et sa rupture par hyper sollicitation [1, 2]. Le labrum est fortement vascularisé par sa face périphérique, il est innervé ; il ne joue donc pas le même rôle que les ménisques au genou et n'a pas la même structure.

Cette pièce anatomique, le labrum, peut être la victime d'une hyper sollicitation dans le cadre d'une hanche à structure normale chez le sportif, d'une dégénérescence précoce des fibres de collagène, d'une anomalie structurale du col fémoral

ou de l'acétabulum et, dans la plupart des cas, d'une combinaison de tous ces facteurs. Les contraintes successives en traction puis en compression qu'il subit expliquent en partie l'absence de cicatrisation de certaines ruptures.

Il est important, grâce à l'imagerie, de déterminer l'étiologie de la rupture labrale avant de prendre la décision d'un geste opératoire : soit la rupture du labrum est isolée et peut relever d'un geste de résection ou de réparation sous arthroscopie ; soit la rupture du labrum entre dans le cadre d'une dysplasie acétabulaire et relève alors d'un geste osseux pour améliorer la couverture acétabulaire associée ou non à une arthroscopie alors accessoire ; soit la rupture entre dans le cadre d'un conflit de hanche par effet "Came" ou "Tenaille" qui peut être corrigée sous arthroscopie mais également par une chirurgie minimale invasive ou traditionnelle avec luxation de hanche.

L'IMAGERIE DIAGNOSTIQUE

La rupture du labrum doit être évoquée après avoir éliminé toutes les autres causes de douleurs périphériques ou locales par la clinique et l'imagerie. Lorsque l'on soupçonne une rupture du labrum d'être à l'origine d'une douleur chronique qui dure depuis plus de six mois et qui ne cède pas à la mise au repos de l'articulation, il faut prouver son existence et rechercher une cause par différents examens. Les victimes, le labrum, le cartilage, l'os spongieux de la tête et de l'acétabulum sont visibles soit à l'arthroscanner, soit à

l'I.R.M. Les agresseurs, l'os cortical du col et du rebord de l'acétabulum ou l'insuffisance de couverture par dysplasie acétabulaire, sont visibles sur des clichés radiographiques standards ou en incidence particulière et au scanner [3, 4].

Bassin de face

Le bassin de face doit être réalisé avec une incidence idéale afin de ne pas fausser les mesures de la Coxométrie.

Anomalies structurales de l'acétabulum

Il convient bien entendu de chercher à mettre en évidence l'existence d'un défaut de couverture, mais également d'un conflit antérieur par effet tenaille dû à un positionnement ou à un développement anormal de la paroi antérieure de l'acétabulum. Ainsi sont en faveur d'un conflit antérieur une image de cotyle approfondi ou de Coxa profunda, une rétroversion acétabulaire avec croisement des lignes des parois ou un signe de la paroi postérieure.

Anomalies structurales de la tête fémorale

Il convient de rechercher des signes en faveur d'un conflit antérieur par effet "came" : présence d'une néoformation osseuse à la jonction proximale tête et col, d'un kyste à la partie supéro-latérale de la tête, d'un aspect en crosse de pistolet témoin d'une séquelle d'épiphysiolyse à bas bruit.

Hanche de profil

Le profil standard de Ducroquet en flexion à 90° ne permet pas de bien dégager la partie antérieure du col à la recherche d'un conflit de hanche par effet "came" ; Le grand trochanter dans cette position vient se superposer avec la face antérieure du col (fig. 1). Il convient de réaliser un cliché en inci-

dence antéro-postérieure en flexion à 40°, rotation interne selon Dunn qui permet de mieux visualiser le col. Pour notre part, nous proposons une incidence à 30° de flexion abduction rotation externe particulièrement simple à réaliser (fig. 2). Sur ces clichés, il faut rechercher la présence d'une asymétrie du col liée à un débord osseux constitutionnel, une séquelle d'épiphysiolyse, une Coxa plana ou un remaniement traumatique par le calcul de "l'offset ratio" ou de l'angle alpha de Nötsli.

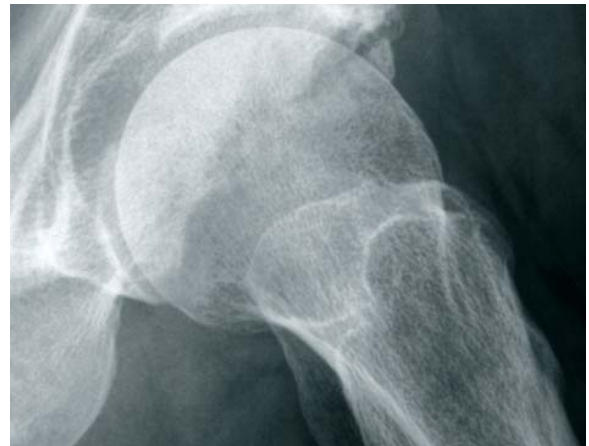

Fig. 1 : La face antérieure du col est mal visible sur un profil de Ducroquet.

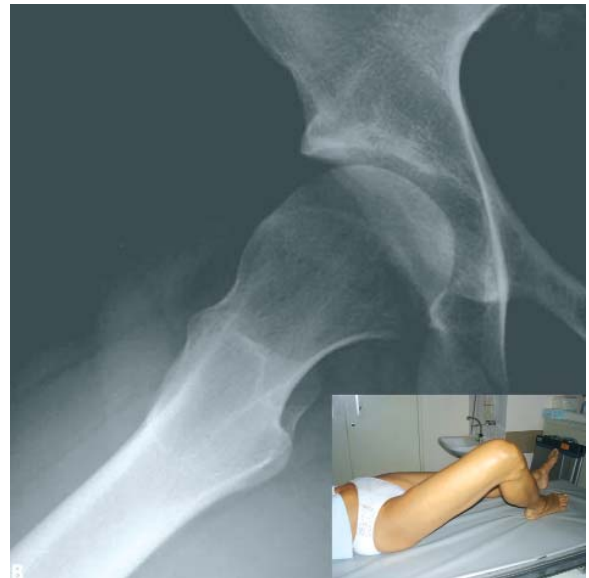

Fig. 2 : Effet came : Incidence en flexion 30° Rot. Externe (Chiron).

Scanner

Le scanner permet de visualiser une paroi antérieure acétabulaire hypertrophique ou ostéophytique [3] (fig. 3).

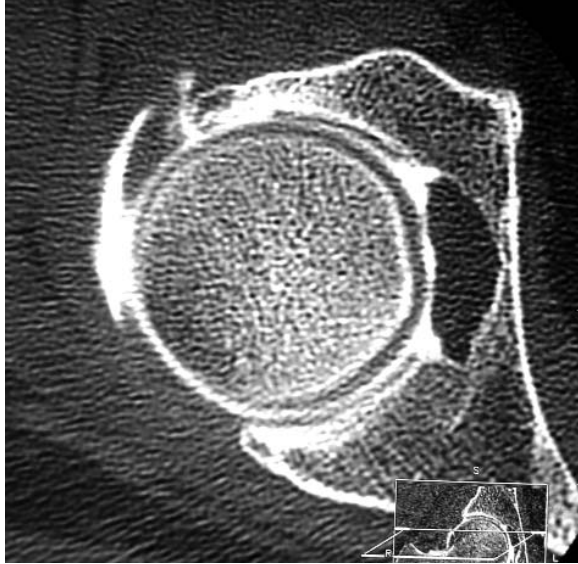


Fig. 3 : Effet tenaille : Arthro-scanner.

Arthroscanner

L'arthroscanner permet dans certains cas de mettre en évidence une lésion de labrum ; son interprétation n'est pas toujours facile car il existe une dépression naturelle entre le labrum et le cartilage hyalin qui peut passer pour une rupture ; les lésions hautes des parties antérieures ou postérieures ne sont pas toujours facilement visibles. L'arthroscanner permet de mettre en évidence des lésions cartilagineuses globales ou localisées de l'acétabulum dans les zones antérieures dans le cadre d'un conflit par effet "came" et postérieure dans le cadre du "contrecoup" du conflit [3, 5].

I.R.M.

L'I.R.M. est l'examen de choix pour mettre en évidence la rupture du labrum surtout avec injection de gadolinium. Elle permet également de mettre en évidence des signes indirects par œdème de l'os spongieux de la paroi antérieure de l'acétabulum ou de la partie antérieure de la tête dans le cadre d'un conflit [6-20].

RUPTURE DU LABRUM ET DYSPLASIE ACÉTABULAIRE

La dysplasie acétabulaire s'accompagne souvent d'une hypertrophie du labrum qui participe à répartir les contraintes et à stabiliser la tête fémorale. Ce labrum soumis à des contraintes répétées dégénère et se rompt. Les douleurs créées par cette rupture sont souvent à l'origine d'une décompensation d'une dysplasie jusqu'ici bien supportée. La simple résection du labrum rompu ne suffit pas pour interrompre le cercle vicieux qui conduira à l'arthrose. L'arthroscopie de hanche peut être utile dans le cadre d'une dysplasie pour confirmer la rupture du labrum, réséquer une portion de labrum incarcerated, évaluer l'état du cartilage. Il ne s'agit là que d'un geste complémentaire ; il faut alors associer une autre intervention chirurgicale à foyer ouvert ou par voie minimale invasive afin de mieux répartir les pressions sur le cartilage, soit par la réalisation d'une butée de hanche, soit d'une ostéotomie d'agrandissement acétabulaire de Chiari, soit par celle d'une triple ostéotomie en fonction du cas clinique [1, 14, 21-25].

RUPTURE DU LABRUM ET CONFLIT ANTÉRIEUR

Le labrum n'est que la victime du conflit. La simple résection du labrum sous arthroscopie ou à foyer ouvert par voie minimale invasive ne per-

mettra pas d'améliorer le syndrome douloureux. Il faut en fonction des cas réaliser une plastie soit de la partie antérieure du col, soit de la paroi antérieure de l'acétabulum, soit des deux [26]. Les résultats à long terme ne sont pas connus. Le recul moyen des différentes publications présentant cette intervention est de deux ans ; les résultats cliniques sont globalement bons avec une amélioration très nette du syndrome douloureux et un gain de la mobilité articulaire en rotation interne de l'ordre de 20°. Si le geste chirurgical de plastie du col ou du rebord antérieur de l'acétabulum est maintenant bien codifié, les différents modes d'abord et de contrôle restent encore discutés, notamment la place de l'arthroscopie.

Traitement arthroscopique

Il est possible techniquement sous arthroscopie d'aborder l'articulation par sa zone périphérique, mais également par sa zone centrale ce qui permet de bien contrôler le labrum [27]. L'intervention consiste tout d'abord à visiter la partie centrale de l'articulation coxo fémorale sur une hanche décoaptée en traction sur table orthopédique ; après un bilan des lésions du labrum et du cartilage, s'il existe un effet tenaille, il est réalisé une désinsertion du labrum pour faciliter la plastie acétabulaire ; le labrum est ensuite réinséré par des ancrés chirurgicales [28, 29]. L'utilisation d'un amplificateur de brillance est indispensable tout au long de l'intervention, pour juger de la position des instruments et de l'importance de la résection ; sous arthroscopie et contrôle par un amplificateur de brillance, il est malgré tout difficile de réaliser un geste chirurgical complet à la face antérieure du col ; l'appréciation de l'importance de la résection réalisée, de son étendue, de sa profondeur reste subjective. L'avantage principal de l'arthroscopie est de faire le bilan des lésions intra-articulaire, labrum et cartilage. Ce geste chirurgical est assez long

(quatre heures en moyenne si l'on désinsère le labrum et qu'on le réinsère par ancrés) ce qui risque d'entraîner des complications à type de compression du nerf pudendal par le contre-appui de la table orthopédique. Sadri propose l'utilisation d'un distracteur prenant appui par des broches sur la crête iliaque et sur le fémur ; ainsi le nerf pudendal n'est plus en compression, mais il reste difficile de mobiliser le membre en rotation pendant l'intervention [23]. La réalisation sous arthroscopie d'une cure d'un conflit antérieur de hanche est à réserver aux rares spécialistes de l'arthroscopie de hanche. La fréquence de cette pathologie est telle que le nombre de chirurgiens disponibles ne serait pas suffisant si l'arthroscopie était la seule méthode de traitement. Les résultats, à moyen terme, du traitement par arthroscopie sont sensiblement parallèles à ceux des autres méthodes chirurgicales ; comme tout geste par arthroscopie le temps d'hospitalisation est raccourci et le niveau des douleurs pendant la première semaine est moindre.

Traitement chirurgical classique

Il a été proposé notamment par R. Ganz de réaliser la levée du conflit par une technique chirurgicale à ciel ouvert. Il réalise une voie d'abord étendue passant par voie postérieure avec trochantérotomie et luxation antérieure de la hanche [26]. La partie de la face antérieure du col responsable de l'effet came ou celle de la face antérieure de l'acétabulum responsable de l'effet tenaille est réséquée, le plus souvent après désinsertion du labrum. Il est dommage pour un geste chirurgical relativement simple de réaliser une voie d'abord aussi invasive avec une luxation de hanche qui entraîne une rupture du ligamentum teres et un risque de nécrose. Cette technique reste pour l'instant la plus utilisée par les orthopédistes ne pratiquant pas l'arthroscopie de hanche.

Traitement par abord chirurgical minimal invasif associé ou non à une arthroscopie

Il est possible aujourd'hui de réaliser des arthroplasties totales de hanche par des voies d'abord minimales invasives antérieures de Rottinger [30] (fig. 4) ou de Hueter [31]. Par ces voies d'abord, aucun muscle n'est lésé ni même désinséré, la capsule peut-être suturée de manière étanche en fin d'intervention ; les suites opératoires sont aussi simples que celle d'une arthroscopie. La vue opératoire est bien meilleure et ce, d'autant plus que la possibilité de mobiliser le membre en rotation, facilite les plasties du col du fémur et de l'acétabulum ; la réinsertion de l'acétabulum est simple. Il est toujours possible d'utiliser l'arthroscope à foyer ouvert pour contrôler l'état du cartilage. Le temps opératoire est relativement court (40 minutes) sans risque de compression du nerf pudendal. Enfin, et surtout ces voies d'abord peuvent être réalisées par tous les chirurgiens orthopédistes sans qu'il soit nécessaire qu'ils pratiquent l'arthroscopie de hanche.

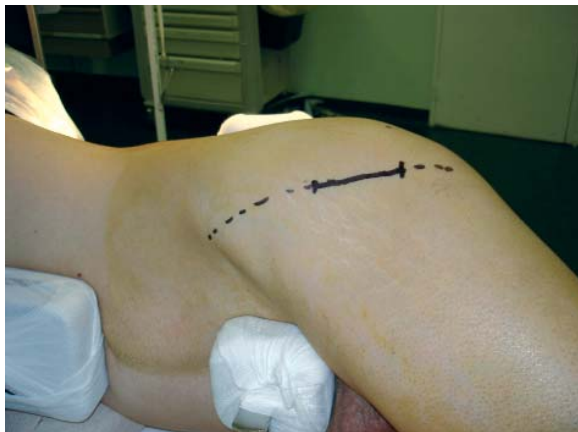

Fig. 4 : La voie minimale invasive latérale externe.

RUPTURE DU LABRUM ISOLÉE

Au-delà d'un trouble architectural reconnu ou de l'existence d'un conflit antérieur, il existe des cas où le labrum est rompu par hyper-sollicitation, dégénérescence ou l'association des deux. La rupture du labrum est responsable d'un phénomène douloureux qui persiste dans le temps au-delà de six mois et ne guérit pas à la simple mise au repos de l'articulation ; cette rupture de labrum est, à notre avis, le point de départ d'une possible arthrose de la hanche due à l'existence d'un corps étranger qui lèse le cartilage mais aussi à la perte de fonction du labrum [32].

Nous avons réalisé une étude qui a permis d'analyser 50 cas de rupture du labrum revus à 5 ans de moyenne (2 ans-12 ans) (28 hommes et 22 femmes) sur 103 cas opérés au total pendant une période de 10 ans (1989/1999). Dans tous les cas, nous avons éliminé de notre série tous les malades qui avaient un conflit de hanche ou une dysplasie acétabulaire : il s'agit donc d'une série avec suffisamment de recul de malades ayant une rupture isolée du labrum. Pour 47 cas de notre série, les circonstances de découverte étaient une douleur rebelle à l'aîne, évoluant depuis plus de six mois. Un ressaut de hanche n'était retrouvé que dans 5 cas ; des douleurs à la flexion, compression, rotation interne dans 16 cas ; une sensation d'accrochage dans 9 cas. Une étude du même type mais avec moins de malades et moins de recul, présentant des résultats similaires a été publiée par F. Bonnomet [33].

Technique arthroscopique

- *Technique [27]* : Dans tous les cas les malades ont été opérés en décubitus dorsal ; la décoaptation est obtenue sous traction sur table orthopédique et injection intra-articulaire de sérum physiologique. Les points de pénétration sont situés dans une zone de

sécurité antéro-externe. Nous avons utilisé pendant une première période l'arthroscope standard avec un troisième point de pénétration pour les instruments ; nous utilisons un arthroscope à instrumentation axiale de notre conception qui permet par un seul point de pénétration de voir, de drainer et d'opérer.

- *Le labrum sain* apparaît, vu en arthroscopie, avasculaire par sa face en contact avec le cartilage fémoral et hypervasculaire par sa face périphérique en rapport avec la capsule et la synoviale (fig. 5). Notre expérience nous permet de décrire cinq formes de ruptures : des ruptures longitudinales, des languettes pédiculées, une invagination du bord libre du labrum entre l'acétabulum et la tête (fig. 6), une désinsertion à la base du labrum réalisant un labrum instable et la luxation complète du labrum incarcerated entre tête et acétabulum.
- *Les gestes chirurgicaux* : Il est possible avec un résecteur ou une fibre laser de réséquer un fibrocartilage incarcerated ou sous forme d'une languette, le bord libre ou invaginé du labrum (fig. 7). Les actions sont limitées lorsqu'il existe une désinsertion du labrum à la paroi ; pour notre part nous réalisons une section

transversale du labrum en regard de la désinsertion dans le but d'atténuer temporairement l'effet ventouse et de favoriser un point de cicatrisation. D'autres auteurs proposent de réaliser une réinsertion du labrum lorsqu'il existe une désinsertion [34-36].

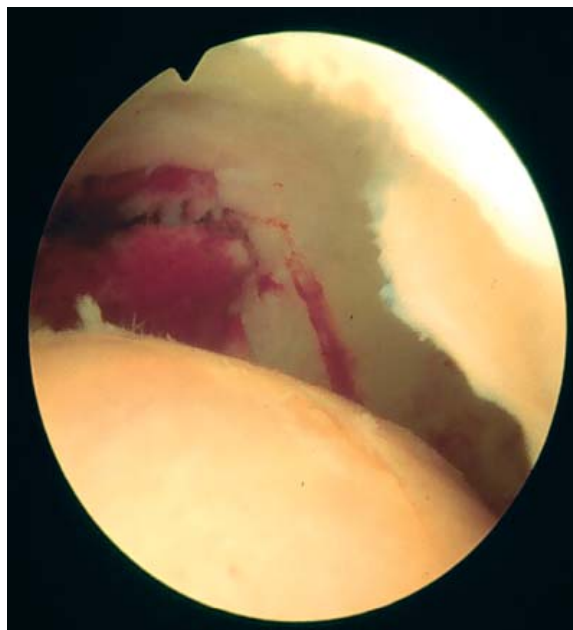

Fig. 6 : Invagination du labrum

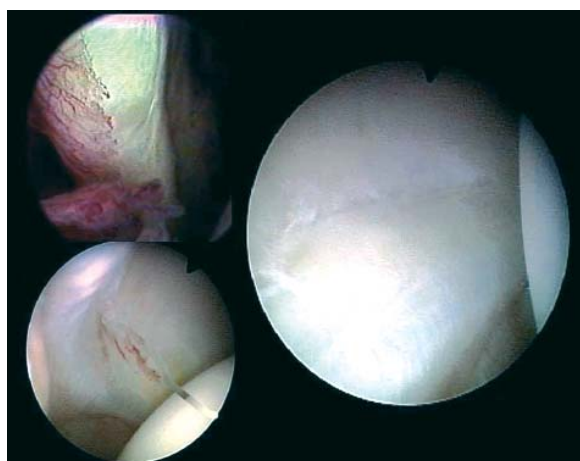


Fig. 5 : Labrum sain Vue périphérique (vascularisé) et centrale (lisse).

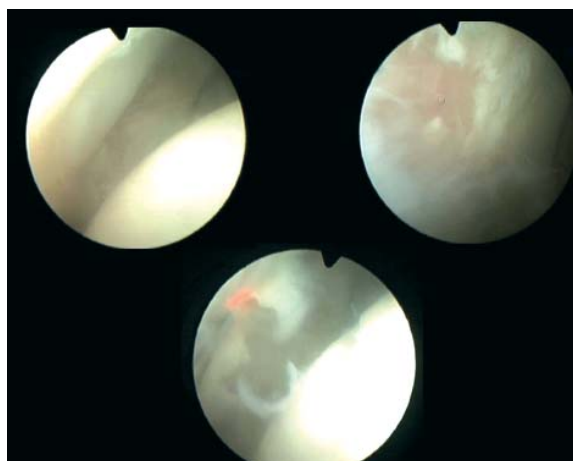


Fig. 7 : Résection partielle d'un labrum invaginé au laser.

Résultats

Aucun de ces malades ne présentait de dysplasie cotyloïdienne (angle de Wiberg moyen 26°, 20/33°). L'imagerie préopératoire a permis de mettre en évidence des signes d'arthrose au début (léger pincement de l'interligne, condensation sous chondrale ou quelques ostéophytes) dans 25 cas (12 hommes/13 femmes), soit 25 lésions isolées (16 hommes/9 femmes). Ces deux groupes avec ou sans arthrose préopératoire ont été comparés :

- 25 cas avec arthrose radiovisible débutante : 11 prothèses totales de hanche, 12 cas douleurs résiduelles (Index de Lequesne > 7), 2 malades améliorés.
- 25 cas sans arthrose : 2 prothèses de hanche, 3 douleurs résiduelles, 20 indolores ou très peu douloureux.

Au vu de ces premiers résultats nous pouvons estimer que le traitement d'une rupture du labrum lorsqu'il existe une arthrose radio visible est d'un pronostic réservé. Le traitement par arthroscopie paraît souhaitable lorsque la rupture est apparemment isolée. La rupture du labrum, si elle peut

être considérée comme une lésion évolutive dans le cadre d'une arthrose globale, peut également être le starter de l'arthrose.

EN CONCLUSION

Une lésion du labrum est à l'origine d'un syndrome douloureux chronique. Il faut bien entendu avant d'affirmer qu'une douleur de hanche a pour origine une lésion du labrum éliminer toutes les autres causes de douleur d'origine synoviale, osseuse et péri articulaires voire à distance. Lorsqu'une lésion du labrum, soupçonnée cliniquement, est mise en évidence par un examen paraclinique, le plus souvent l'IRM, il convient tout d'abord de rechercher sur les radiographies standards l'existence d'une dysplasie ou d'une dystrophie articulaire, et de rechercher ensuite l'existence d'un conflit antérieur de hanche soit par "effet came" soit par "effet tenaille". Ce n'est que lorsque toutes ces causes de lésion labrale auront été éliminées que l'on ne pourra évoquer l'existence d'une rupture isolée du labrum dont le traitement électif est une arthroscopie de hanche. Une lésion du labrum peut être à l'origine d'une coxarthrose globale.

Bibliographie

[1] CHEVROT A., ADAMSBAUM C., GAILLY G. et al. – The labrum acetabular. Apropos of 121 arthrographies of the hip in adults. *J Radiol* 1988; 69: 711-720.

[2] KELLY B.T., SHAPIRO G.S., DIGIOVANNI C.W., BULY R.L., POTTER H.G., HANNAFIN J.A. – Vascularity of the hip labrum: a cadaveric investigation. *Arthroscopy* 2005; 21: 3-11.

[3] MANASTER B.J., ZAKEL S. – Imaging of femoral acetabular impingement syndrome. *Clin Sports Med* 2006; 25: 635-657.

[4] TROELS-HANSEN T. – Femoro-acetabular impingement and diagnostic imaging terminology. *Ugeskr Laeger* 2007; 169: 1030.

[5] SUNDBERG T.P., TOOMAYAN G.A., MAJOR N.M. – Evaluation of the acetabular labrum at 3.0-T MR imaging compared with 1.5-T MR arthrography: preliminary experience. *Radiology* 2006; 238: 706-711.

[6] BEAULE PE., ZARAGOZA E., COPELAN N. – Magnetic resonance imaging with gadolinium arthrography to assess acetabular cartilage delamination. A report of four cases. *J Bone Joint Surg Am* 2004; 86-A: 2294-2298.

[7] BEAULE P.E., ZARAGOZA E.J. – Surgical images: musculoskeletal acetabular cartilage delamination demonstrated by magnetic resonance arthrography: inverted "Oreo" cookie sign. *Can J Surg* 2003; 46: 463-464.

[8] CHAN Y.S., LIEN L.C., HSU H.L. et al. – Evaluating hip labral tears using magnetic resonance arthrography: a prospective study comparing hip arthroscopy and magnetic resonance arthrography diagnosis. *Arthroscopy* 2005; 21: 1250.

[9] COTTEN A., BOUTRY N., DEMONDION X. et al. – Acetabular labrum: MRI in asymptomatic volunteers. *J Comput Assist Tomogr* 1998; 22: 1-7.

- [10] DINAUER P.A., MURPHY K.P., CARROLL J.F. – Sublabral sulcus at the posteroinferior acetabulum: a potential pitfall in MR arthrography diagnosis of acetabular labral tears. *AJR Am J Roentgenol* 2004; 183: 1745-1753.
- [11] FREEDMAN B.A., POTTER B.K., DINAUER P.A., GIULIANI J.R., KUKLO T.R., MURPHY K.P. – Prognostic value of magnetic resonance arthrography for Czerny stage II and III acetabular labral tears. *Arthroscopy* 2006; 22: 742-747.
- [12] KASSARJIAN A. – Hip MR arthrography and femoroacetabular impingement. *Semin Musculoskelet Radiol* 2006; 10: 208-219.
- [13] KEENEY J.A., PEELLE M.W., JACKSON J., RUBIN D., MALONEY W.J., CLOHISY J.C. – Magnetic resonance arthrography versus arthroscopy in the evaluation of articular hip pathology. *Clin Orthop Relat Res* 2004: 163-169.
- [14] KUBO T., HORII M., YAMAGUCHI J. et al. – Acetabular labrum in hip dysplasia evaluated by radial magnetic resonance imaging. *J Rheumatol* 2000; 27: 1955-1960.
- [15] MINTZ D.N., HOOPER T., CONNELL D., BULY R., PADGETT D.E., POTTER H.G. – Magnetic resonance imaging of the hip: detection of labral and chondral abnormalities using noncontrast imaging. *Arthroscopy* 2005; 21: 385-393.
- [16] PFIRRMANN C.W., MENGIARDI B., DORA C., KALBERER F., ZANETTI M., HODLER J. – Cam and pincer femoroacetabular impingement: characteristic MR arthrographic findings in 50 patients. *Radiology* 2006; 240: 778-785.
- [17] STIRIS M.G. – [Magnetic resonance arthrography of the hip joint in patients with suspected rupture of labrum acetabulare]. *Tidsskr Nor Laegeforen* 2001; 121: 698-700.
- [18] TOOMAYAN G.A., HOLMAN W.R., MAJOR N.M., KOZLOWICZ S.M., VAIL T.P. – Sensitivity of MR arthrography in the evaluation of acetabular labral tears. *AJR Am J Roentgenol* 2006; 186: 449-453.
- [19] UESHIMA K., TAKAHASHI K.A., FUJIOKA M. et al. – Relationship between acetabular labrum evaluation by using radial magnetic resonance imaging and progressive joint space narrowing in mild hip dysplasia. *Magn Reson Imaging* 2006; 24: 645-650.
- [20] URBAN M., HOFMANN S., TSCHAUNER C., CZERNY C., NEUHOLD A., KRAMER J. – [MRI arthrography in labrum lesions of the hip joint. Method and diagnostic value]. *Orthopade* 1998; 27: 691-698.
- [21] GIRARD J., SPRINGER K., BOCQUET D., COTTEN A., DUQUENNOY A., MIGAUD H. – Influence of labral tears on the outcome of acetabular augmentation procedures in adult dysplastic hips. Prospective assessment with a minimum follow-up of 12 years. *Acta Orthop Belg* 2007; 73: 38-43.
- [22] JACOBSEN S., WINGE S. – Femoro-acetabular impingement: a cause of groin pain and early hip osteoarthritis in younger patients. *Ugeskr Laeger* 2007; 169: 391-393.
- [23] LANGLAIS F., LAMBOTTE J.C., LANNOU R. et al. – Hip pain from impingement and dysplasia in patients aged 20-50 years. Workup and role for reconstruction. *Joint Bone Spine* 2006; 73: 614-623.
- [24] NISHII T., TANAKA H., SUGANO N., MIKI H., TAKAO M., YOSHIKAWA H. – Disorders of acetabular labrum and articular cartilage in hip dysplasia: evaluation using isotropic high-resolution CT arthrography with sequential radial reformation. *Osteoarthritis Cartilage* 2007; 15: 251-257.
- [25] Noguchi Y., Miura H., Takasugi S., Iwamoto Y. – Cartilage and labrum degeneration in the dysplastic hip generally originates in the anterosuperior weight-bearing area: an arthroscopic observation. *Arthroscopy* 1999; 15: 496-506.
- [26] GANZ R., PARVIZI J., BECK M., LEUNIG M., NOTZLI H., SIEBENROCK K.A. – Femoroacetabular impingement: a cause for osteoarthritis of the hip. *Clin Orthop Relat Res* 2003: 112-120.
- [27] CHIRON P. – Technique et indications de l'arthroscopie de hanche. *Cahiers d'enseignement de la SOFCOT* 2001; 78: 33-50.
- [28] ESPINOSA N., BECK M., ROTHENFLUH D.A., GANZ R., LEUNIG M. – Treatment of femoro-acetabular impingement: preliminary results of labral refixation. Surgical technique. *J Bone Joint Surg Am* 2007; 89 Pt 1 Suppl 2: 36-53.
- [29] WETTSTEIN M., DIENST M. – [Hip arthroscopy for femoroacetabular impingement]. *Orthopade* 2006; 35: 85-93.
- [30] BERTIN K.C., ROTTINGER H. – Anterolateral mini-incision hip replacement surgery: a modified Watson-Jones approach. *Clin Orthop Relat Res* 2004: 248-255.
- [31] SIGUIER T., SIGUIER M., BRUMPT B. – Mini-incision anterior approach does not increase dislocation rate: a study of 1037 total hip replacements. *Clin Orthop Relat Res* 2004: 164-173.
- [32] CHIRON P., GIORDANO G., ZOGRAPPOS S., TRICOIRE J., PUGET J. – La rupture du bourrelet peut-elle être jugée coupable d'une arthrose de hanche? *Imagerie de la hanche, Monographie du GETROA, Sauramps medical, Montpellier* 1999: 183-191.
- [33] BONNOMET F., LEFEBVRE Y., CLAVERT P. et al. – [Arthroscopic treatment of acetabular labrum lesions: a series of 12 patients with a 4-year follow-up]. *Rev Chir Orthop Reparatrice Appar Mot* 2000; 86: 787-793.
- [34] CHEN A.C., HSU K.Y., CHANG C.H., CHAN Y.S. – Arthroscopic suture repair of peripheral tears of triangular fibrocartilage complex using a volar portal. *Arthroscopy* 2005; 21: 1406.
- [35] PHILIPPON M.J. – New frontiers in hip arthroscopy: the role of arthroscopic hip labral repair and capsulorrhaphy in the treatment of hip disorders. *Instr Course Lect* 2006; 55: 309-316.
- [36] PHILIPPON M.J., SCHENKER M.L. – A new method for acetabular rim trimming and labral repair. *Clin Sports Med* 2006; 25: 293-297, IX.